FACULTÉ DE MÉDECINE DE PARIS

ANNÉE 1960

THÈSE

N° 772

POUR

LE DOCTORAT EN MÉDECINE

(DIPLOME D'ÉTAT)

PAR

Charles-Henri SAVIER

Interne des Hôpitaux de Paris

Né le 29 Août 1929, à Saint-Maur-des-Fossés (Seine)

Présentée et soutenue publiquement le 28 juin 1960

TUMEURS CARCINOIDES SECRETANTES

CONTRIBUTION A L'ETUDE DE LEURS LESIONS CARDIO-VASCULAIRES

Président : M. SOULIE, Professeur

IMPRIMERIE
R. FOULON & Cie
29, Rue Deparcieux, 29
PARIS — 1960

FACULTÉ DE MÉDECINE DE PARIS

ANNÉE 1960 THÈSE N°

POUR

LE DOCTORAT EN MÉDECINE

(DIPLOME D'ÉTAT)

PAR

Charles-Henri SAVIER

Interne des Hôpitaux de Paris

Né le 29 Août 1929, à Saint-Maur-des-Fossés (Seine)

Présentée et soutenue publiquement le 28 juin 1960

TUMEURS CARCINOIDES SECRETANTES

CONTRIBUTION A L'ETUDE DE LEURS LESIONS CARDIO-VASCULAIRES

Président : M. SOULIE, Professeur

R. UNIV. BIBLIOTHEEK LEIDEN

IMPRIMERIE
R. FOULON & Cie
29, Rue Deparcieux, 29
PARIS — 1960

PROFESSEURS HONORAIRES :

MM. Aubin (A.), Bénard (H.), Bulliard (H.), Cadenat (F.), Chabrol (E.), Champy (C.), Debré (R.), Gastinel (P.), Guillain (G.), Halphen (E.), Hazard (R.), Heuyer (G.), Lantuejoul (P.), Laroche (G.), Lévy-Solal (E.), Lian (C.), Loeper (M.), Marion (G.), Mathieu (P.), Mocquot (P.), Mondor (H.), Monod (R.), Moreau (R.), Olivier (E.), Pasteur Vallery-Radot, Petit-Dutaillis, Richet (C.), Strohl (A.), Tanon (L.).

DOYEN .. .. Léon BINET
Membre de l'Institut

ASSESSEUR .. .. .. Jean VERNE

I. — PROFESSEURS

		MM.
Anatomie		DELMAS (A.)
Anatomie pathologique		DELARUE (J.)
Anesthésiologie		BAUMANN (J.)
Biochimie médicale		JAYLE (M.-F.)
» »	(*Prof. à titre personnel*)	ETTORI (J.)
» »	(*Prof. à titre personnel*)	SCHAPIRA (G.)
Biologie appliquée à l'Education physique et aux Sports		CHAILLEY-BERT (P.)
Biologie médicale		FAUVERT (R.)
» »	(*Prof. à titre personnel*)	BOURLIÈRE (F.)
Cancérologie médicale et sociale		BERNARD (J.)
Clinique carcinologique chirurgicale (Necker)		REDON (H.)
Clinique cardiologique (Broussais)		MOUQUIN (M.)
Cliniques chirurgicales	Beaujon	SICARD (A.)
	Cochin	N...
	Hôtel-Dieu	PATEL (J.)
	Pitié	CORDIER (G.)
	Saint-Antoine	GOSSET (J.)
	Salpêtrière	MOULONGUET (P.)
	Tenon	LORTAT-JACOB (J.-L.)
Clinique de chirurgie infantile et orthopédique (Enfants-Malades)		FÈVRE (M.)
Clinique chirurgicale orthopédique et réparatrice (Cochin)		MERLE D'AUBIGNÉ (R.)
Clinique de chirurgie cardio-vasculaire (Broussais)		DE GAUDART D'ALLAINES (F.)
Clinique de chirurgie pleuro-pulmonaire (Laënnec)		MATHEY (J.)
Clinique endocrinologique (Pitié)		DECOURT (J.)
Clinique de génétique médicale (Enfants-Malades)		LAMY (M.)
Clinique gynécologique (Broca)		FUNCK-BRENTANO (P.)
Clinique des maladies cutanées et syphilitiques (Saint-Louis)		DEGOS (R.)
Clinique des maladies des enfants (Enfants-Malades)		CATHALA (J.)
Clinique des maladies infectieuses (Claude-Bernard)		MOLLARET (P.)
Clinique des maladies mentales et de l'encéphale (Sainte-Anne)		DELAY (J.)
Clinique des maladies métaboliques (Necker)		HAMBURGER (J.)
Clinique des maladies du sang (Broussais)		MARCHAL (G.)
Clinique des maladies du système nerveux (Salpêtrière)		N...
Cliniques médicales	Boucicaut	LENÈGRE (J.)
	Broussais	SOULIÉ (P.)
	Cochin	JUSTIN-BESANÇON (L.)
	Cochin	BROUET (G.)
	Hôtel-Dieu	BARIÉTY (M.)
	Pitié	DREYFUS (G.)
	Saint-Antoine	KOURILSKY (R.)

	MM.
Clinique médicale d'hydrologie thérapeutique et climatologie (Bichat)	Debray (C.)
Clinique médicale propédeutique (Broussais)	De Gennes (L.)
Clinique médico-sociale du diabète sucré et des maladies de la nutrition (Hôtel-Dieu)	Derot (M.)
Clinique de neuro-chirurgie (Pitié)	David (M.)
Clinique neurologique (Salpêtrière)	Garcin (R.)
Cliniques obstétricales — Baudelocque	Lacomme (M.)
Cliniques obstétricales — Foch (Suresnes)	Merger (R.)
Clinique obstétricale et gynécologique (Port-Royal)	Varangot (J.)
Clinique ophtalmologique (Hôtel-Dieu)	Renard (G.)
Clinique oto-rhino-laryngologique (Lariboisière)	Aubry (M.)
Clinique de pédiatrie et de puériculture (Saint-Vincent-de-Paul)	Lelong (M.)
Clinique de pédiatrie sociale (Enfants-Malades)	Marie (J.)
Clinique de pneumo-phtisiologie (Laënnec)	Bernard (E.)
Clinique psychiatrique infantile (Salpêtrière)	Michaux (L.)
Clinique de rhumatologie médicale et sociale (Cochin)	Coste (F.)
Clinique stomatologique (Pitié)	Dechaume (M.)
Clinique thérapeutique chirurgicale (Vaugirard)	N...
Clinique thérapeutique médicale (Saint-Antoine)	Lemaire (A.)
Clinique urologique (Cochin)	N...
Embryologie	Giroud (A.)
» (*Prof. à titre personnel*)	Tuchmann-Duplessis (H.)
Histoire de la médecine et de la chirurgie (Lariboisière)	De Sèze (S.)
Histologie	Verne (J.)
Hygiène et clinique de la première enfance (Trousseau)	Turpin (R.)
Hygiène et médecine préventive	Joannon (P.)
» » (*Prof. à titre personnel*)	Deparis (M.)
Médecine du Travail	Desoille (H.)
Médecine légale	Piédelièvre (R.)
Microbiologie (Bactériologie et virologie)	Fasquelle (R.)
Parasitologie	Galliard (H.)
» (*Prof. à titre personnel*)	Brumpt (L.-C.)
Pathologie chirurgicale	Couvelaire (R.)
» » (*Prof. à titre personnel*)	Laurence (G.)
Pathologie exotique	Lavier (G.)
Pathologie expérimentale et comparée	Merklen (F.-P.)
Pathologie médicale	Milliez (P.)
Pathologie respiratoire	Turiaf (F.)
Pathologie et thérapeutique générales	Boudin (G.)
Pharmacologie	Cheymol (J.)
» (*Prof. à titre personnel*)	Lévy (Mlle J.)
Physiologie	Binet (L.)
» (*Prof. à titre personnel*)	Bargeton (D.)
» (*Prof. à titre personnel*)	Parrot (J.)
Physiologie et pathologie obstétricale	Lepage (F.)
Physique médicale	Dognon (A.)
» » (*Prof. à titre personnel*)	Djourno (A.)
Radiologie médicale	Desgrez (H.)
Technique chirurgicale et Chirurgie expérimentale	Léger (L.)
Thérapeutique	Conte (M.)

II. — PROFESSEURS SANS CHAIRE, PROFESSEURS AGREGES ET MAITRES DE CONFERENCES-AGREGES

	MM.
Anatomie	Cabrol (C.)
	Couinaud (C.)
	Olivier (G.)
Anatomie pathologique	Gauthier-Villars (Mlle P.) *pr. s. ch.*
Anatomie pathologique	Busser (F.)
	Gouygou (Ch.)
	Orcel (L.)
	Paillas (J.)
Anesthésiologie	Vourc'h (G.)

MM.

Bactériologie	Barbier (P.) Christol (D.) Tournier (P.)
Biochimie médicale	Desgrez (P.) *pr. s. ch.* Polonovski (J.) *m. conf.*
Biologie appl. à l'Educat. phys. et aux Sports	Plas (F.)
Carcinologie	Denoix (P.) Mathe (G.)
Dermato-Syphiligraphie	Duperrat (B.)
Electro-Radiologie	Ledoux-Lebard (G.)
Hématologie	Bilski-Pasquier (G.) Dausset (J.)
Histologie	Coujard (R.) *pr. s. ch.* Marois (M.) Racadot (J.)
Hydrologie	Cornet (A.)
Hygiène	Boyer (J.) *pr. s. ch.* Corre-Hurst (Mme L.)
Maladies infectieuses	Bastin (R.) Dupont (V.)
Médecine légale	Derobert (L.) *pr. s. ch.* Hadengue (A.) Fournier (E.) Gueniot (M.)
Médecine du travail	Albahary (C.)
Neurologie	Lhermitte (F.)
Obstétrique	Granjon (A.) Hervet (E.) Le Lorier (G.) Morin (P.) Musset (R.) Robey (M.) Thoyer-Rozat (J.)
Ophtalmologie	Brégeat (P.) Saraux (H.)
Orthopédie	Judet (R.) Ramadier (J.)
Oto-rhino-laryngologie	Debain (J.)
Parasitologie	Chabaud (A.)
Pathologie chirurgicale	Barcat (J.) Binet (J.-P.) Cauchoix (J.) Chatelin (C.-L.) Dubost (Ch.) Dubost (Cl.) Faurel (J.) Flabeau (F.) Germain (A.)

MM.

Pathologie chirurgicale	Loygue (J.) Mercadier Perrotin (J.) Robert (H.) Thomeret (G.)
Pathologie exotique	Schneider (J.)
Pathologie expérimentale	Crosnier (J.) Hartmann (L.) Lœper (J.) Maurice (J.) Richet (G.)
Pathologie médicale	Aussannaire (M.) Bour (H.) Bouvier (J.) Bouvrain (Y.) Bricaire (H.) Brissaud (H.) Brocard (H.) Buge (A.) Castaigne (P.) *m. conf.* Catinat (J.) Contamin (F.) Coury (C.) Frezal (J.) Housset (E.) Laroche (Cl.) Lesobre (R.) Macrez (C.) Nick (J.) Pequignot (H.) *pr. s. ch.* Royer (P.) Wolfromm (R.)
Pédiatrie-Puériculture	Joseph (R.) Mande (R.) Mozziconacci (P.) Polonovski (C.) Rossier (A.)
Pharmacologie	Boissier (J.) Lechat (P.)
Physiologie	Dejours (P.)
Physique médicale	Gougerot (L.) *m. conf. pr. s. ch.* Kellershohn
Pneumo-Phtisiologie	Kreis (B.)
Psychiatrie	Pichot (P.)
Psychiatrie infantile	Duché (D.)
Rhumatologie	Delbarre (F.)
Stomatologie	Cernéa (P.) Chaput (Mme A.) *m. conf. agr.* Grellet (M.)
Thérapeutique	Chassagne (P.) Lamotte (M.)
Urologie	**Quenu (L.)**

III. — PROFESSEURS SANS CHAIRE ET AGREGES CHARGES DE COURS DE CLINIQUE ANNEXE

A TITRE PERMANENT

	MM.
Anatomie	DEBEYRE
Clinique chirurgicale	ABOULKER (P.) AMELINE (A.) *pr. s. ch.* HUGUIER (J.) OLIVIER (C.) PADOVANI (P.) POILLEUX (F.) ROUX (M.) VERNE (J.-M.)
Clinique médicale	DOMART (A.) PERRAULT (M.) RAMBERT (P.) THIEFFRY (S.)
Clinique obstétricale	GRASSET (J.) MAYER (M.) RAVINA (J.)
Clinique ophtalmologique	DESVIGNES (P.) OFFRET (G.)
Clinique O.R.L.	MADURO (R.)
Clin. pédiatrique et puériculture	LAPLANE (R.)
Clinique psychiatrique	BARUK (H.)
Clinique urologique	KUSS (R.)
Médecine légale	GAULTIER

IV. — PROFESSEURS DETACHES DANS LES UNIVERSITES ETRANGERES

Bactériologie	HAUDUROY (P.) *prof. sans chaire*
Pathologie chirurgicale	RUDLER (J.) *prof. sans chaire*

V. — CHARGES DE COURS D'HYGIENE SCOLAIRE ET UNIVERSITAIRE

BOLTANSKI (E.) LAUNAY (C.)

Secrétaire général de la Faculté	M. LENA (J.)
Secrétaires	Mme BEURLAND (H.), Mlle CHAINTREUIL (G.), Mme ROCHE (L.)

Conservateur en Chef	M. le Docteur HAHN (A.)
Conservateur	Mlle DUMAITRE (P.)

Bibliothécaires	Mmes CONTET (J.), FORGET (F.), Mlles LAURENT (H.), LE NOIR (G.), QUIÉVREUX (E.)

Par délibération en date du 9 décembre 1798, l'Ecole a arrêté que les opinions émises dans les dissertations qui lui seront présentées, doivent être considérées comme propres à leurs auteurs et qu'elle n'entend leur donner aucune approbation ni improbation.

Digitized by the Internet Archive
in 2026

https://archive.org/details/IA41553814_0036

A LA MEMOIRE DE MON PERE

A MA MERE

A qui je dois ce que je suis.

A MA FEMME

A MON FILS

A MON MAITRE

MONSIEUR LE PROFESSEUR SOULIE

Professeur de la Chaire de Clinique médicale
Médecin des Hôpitaux
Chevalier de la Légion d'Honneur

Qui, en me proposant ce travail et en acceptant la présidence de mon Jury, n'a fait qu'augmenter une dette de reconnaissance déjà fort lourde.

Qu'il veuille bien trouver ici le témoignage de ma respectueuse admiration.

A Monsieur le Docteur VERNANT

Qui m'en a fourni l'idée.

A Monsieur le Docteur CORONNE

Qui m'a conseillé et guidé dans ce travail.

A MES MAITRES D'EXTERNAT DES HOPITAUX DE PARIS

Monsieur le Docteur CHARRIER

Monsieur le Professeur Etienne BERNARD

Monsieur le Docteur RACHET

Monsieur le Docteur LAUNAY

Monsieur le Professeur JUSTIN-BESANÇON

Monsieur le Professeur MOLLARET

Monsieur le Professeur SOULIE

Madame le Docteur BERTRAND-FONTAINE

A MES MAITRES D'INTERNAT DES HOPITAUX DE PARIS

Monsieur le Professeur JUSTIN-BESANÇON

Madame le Docteur BERTRAND-FONTAINE

Monsieur le Docteur BROUET

Monsieur le Docteur TURIAF

Monsieur le Docteur FACQUET

Monsieur le Professeur SOULIE

Monsieur le Professeur LENEGRE

INTRODUCTION

Depuis 1952, la connaissance des observations publiées par BIORCK et THORSON d'une part, ISLER, HEDINGER d'autre part, les travaux de THORSON enfin, ont permis d'individualiser un nouveau syndrome réalisé au cours de l'évolution des tumeurs carcinoïdes.

L'intérêt suscité par celui-ci tient :

— d'une part à l'existence de lésions à distance, différentes d'un processus malin secondaire histologique ;

— d'autre part, au trouble métabolique observé au cours de l'évolution de ces tumeurs malignes d'évolution lente : les anomalies du métabolisme de la serotonine ont renouvelé l'intérêt que portaient les biochimistes à ce corps.

Malgré la rareté relative de ce syndrome, et après avoir eu la chance d'en observer un cas dans le service de notre Maître le Professeur SOULIÉ, nous voudrions :

1° Après avoir rappelé brièvement l'HISTORIQUE de ce curieux syndrome ;

2° Rapporter l'OBSERVATION recueillie à l'Hôpital Lariboisière ;

3° Réunir en un TABLEAU d'ensemble, les OBSERVATIONS DE TUMEUR CARCINOÏDE SECRÉTANTE PUBLIÉES à ce jour dans la littérature mondiale ;

4° Nous essaierons alors, en les rappelant, d'étudier la FRÉQUENCE et les PRINCIPAUX SIGNES :

a) des *tumeurs carcinoïdes en général ;*

b) des *tumeurs carcinoïdes secrétantes ;*

c) des *tumeurs carcinoïdes compliquées de lésions cardiaques.*

5° Après un rappel de l'historique, et des données pharmacologiques concernant la SÉROTONINE.

a) d'abord en *un point de vue général ;*

b) puis *au cours du tableau de carcinoïdose.*

6° Nous passerons en revue les PROBLÈMES PHYSIOPATHOLOGIQUES posés par les désordres observés au cours de la *carcinoïdose*, en nous attachant surtout :

a) aux *désordres circulatoires et hémodynamiques ;*

b) aux *lésions endocardiques.*

7° Après un bref RAPPEL DIAGNOSTIC ;

8° Nous envisagerons les THÉRAPEUTIQUES susceptibles d'être proposées au cours de l'évolution.

HISTORIQUE

S'il est probable que déjà MERLING, en 1808, puis LANGHANS, en 1867, en suspectaient l'existence, il faut reconnaître à LUBARSCH, en 1890, et à OBERNDORFER, en 1907, le mérite d'avoir, le premier, individualisé l'aspect anatomo-pathologique si particulier de ces tumeurs, et le second, de les décrire sous le terme qui est demeuré : « *Tumeurs carcinoides* ».

Ce terme fut choisi par OBERNDORFER pour les opposer aux autres tumeurs malignes d'origine intestinale : « CARCINOMES ». Cet auteur, en effet, voyait dans les tumeurs carcinoïdes, une néoformation de nature bénigne. Cette opinion devait d'ailleurs prévaloir, malgré de nombreuses discussions, jusqu'aux décades 1930-1940.

Cependant, déjà en 1890, RANSOM publiait une observation de carcinoïde accompagné de métastases ganglionnaires et hépatiques. Mais il fallut attendre la publication de SELBERG, en 1940, qui sur 53 cas recueille 9 observations compliquées de métastases, pour que la nature maligne des tumeurs carcinoïdes soit dès lors admise, tout en en reconnaissant le potentiel évolutif très lent.

Rappelons que, en France, après les travaux de GOSSET et MASSON, l'étude en fut reprise en 1941 par MOULONGUET, DEBRAY, DOBKEVITCH.

Cependant l'intérêt, suscité par ces tumeurs, devait étrangement rebondir à la suite de la publication de quelques observations curieuses.

C'est ainsi qu'en 1931, SCHOLTE, d'Amsterdam, publie la triple association :

— d'angiomes télangiectasiques cutanés ;
— d'endocardite chronique ;
— et d'un carcinoïde malin du grêle.

L'évolution échelonnée sur trois ans, chez un homme de 47 ans, avait été inaugurée par l'apparition de télangiectasies du visage, d'abord pourpres, puis violacées. Ultérieurement un tableau d'insuffisance ventriculaire droite s'installait, qui devait entraîner la mort. L'autopsie découvrait une tumeur iléale, ayant tous les caractères d'une tumeur carcinoïde, compliquée de métastases ganglionnaires et de

nodules hépatiques. Le cœur était enfin le siège de lésions endocardiques et valvulaires, prédominant sur les cavités droites, et une sténose orificielle pulmonaire était surtout remarquée.

L'auteur, après discussion de ces diverses lésions, et de leur origine, concluait à une coïncidence fortuite.

Parallèlement, à Londres, Cassidy, en 1930-1931, puis en 1934, publiait deux observations de tumeur abdominale maligne, accompagnée :

— l'une de télangiectasies cutanées prédominant à la face, d'accès de vaso-dilatation cutanée paroxystique, de sténose orificielle pulmonaire avec endocardite droite ;
— dans la seconde (1934) seuls existaient les accès de vasodilatation paroxystique et les télangiectasies du visage, mais aucune lésion cardiaque n'y était découverte.

Arnett et Long (1931) rapportaient, la même année, l'histoire d'un homme de trente-deux ans, décédé, dans un tableau associant :

— accès de vaso dilatation et télangiectasies cutanées ;
— souffle systolique précordial ;
— troubles digestifs ;

et chez lequel l'autopsie découvrait, là encore, l'association d'une tumeur ayant les caractères d'une tumeur carcinoïde et d'une endocardite droite avec sténose orificielle pulmonaire.

Au cours des deux décades suivantes, de telles associations :

— troubles vasculaires périphériques
— tumeur carcinoïde
— avec ou sans lésion endocardique droite

sont à nouveau publiées par Dockerty-Ashborn (1943) (pas de lésions cardiaques), Millmann (1943), Currens-Kinney-White (1945), Altmann et Mann, enfin en 1948. Mais ce n'est qu'en 1952-1953 que simultanément, ou presque, trois équipes de cliniciens allaient établir un rapprochement de ces coïncidences apparentes, et faire ainsi la synthèse du nouveau syndrome.

Les premiers, Biorck, Axen et Thorson, de Malmö, l'évoquent dès 1952 à l'occasion de l'observation suivante :

Un jeune homme de dix-neuf ans est hospitalisé pour accès de vasodilatation cutanés et télangiectasies du visage apparus depuis 8 ans. A ces signes se sont associés des accès dyspnéiques de types asthmatiques, puis une dyspnée permanente. L'examen découvre, en l'absence de tout antécédent rhumatismal, un souffle systolique et un roulement présystolique au bord gauche du sternum. Il existe enfin des signes digestifs : épisodes de diarrhée et accès de douleurs abdominales.

Les examens complémentaires mettent en évidence les signes hémodynamiques d'une insuffisance tricuspidienne.

Malheureusement, l'angiocardiographie, demandée pour préciser les anomalies cardiaques, entraîne le décès.

A l'autopsie, les auteurs découvrent alors à l'examen cardiaque : outre une insuffisance tricuspidienne, une sténose orificielle pulmonaire, admettant le petit doigt, des lésions diffuses de l'endocarde des cavités droites. L'examen de la cavité abdominale montre simultanément : une petite tumeur carcinoïde iléale et de volumineuses métastases hépatiques et ganglionnaires.

Malgré le titre ambigu de leur publication (Cyanose de type inusité chez un jeune garçon porteur d'une sténose *congénitale* de l'orifice pulmonaire et d'une insuffisance tricuspidienne. Décès après angiocardiographie), les auteurs posent le problème de l'étiologie de ces lésions cardiaques. Ils discutent leur origine congénitale, et évoquent la possibilité d'une relation de causalité avec la tumeur digestive. Ceci d'autant, qu'en fin de publication, ils annoncent avoir depuis observé 2 cas semblables, non encore publiés.

Isler et Hédinger, de Bâle, publient en 1953 3 observations comparables, associant là, encore, tumeur carcinoïde digestive, accès de vaso-dilation, télangiectasies cutanées et lésions valvulaires droites. Eux aussi s'étonnent de l'association d'une sténose orificielle pulmonaire avec une lésion tricuspidienne, association inhabituelle en cas de sténose pulmonaire congénitale. Ils étudient alors la fréquence relative des sténoses orificielles pulmonaires congénitales d'une part, et celle des tumeurs carcinoïdes parmi un matériel nécropsique de 16.000 examens.

Ils concluent ainsi qu'il ne peut s'agir d'une simple coïncidence, et affirment nettement la causalité qui leur paraît exister entre les deux lésions.

Aux U.S.A., Rosenbaum, Santer et Claudow publient, dans un bref article, en 1953, deux cas où l'association de télangiectasies cutanées, de sténose valvulaire orificielle pulmonaire et tricuspidienne, et de métastases hépatiques d'une tumeur carcinoïde, est rapportée.

Mais ce n'est qu'en 1954 que Thorson, Biorck, Bjorkmann, Waldenstrom réunissant quatre cas personnels et douze cas retrouvés dans la littérature, affirment l'existence du nouveau syndrome dont ils font l'analyse clinique. Supposant l'existence d'un chaînon physiopatholique, ils prévoient l'intervention d'un facteur circulant libéré par la tumeur, responsable des manifestations à distance.

Cette vue sera d'ailleurs rapidement confirmée par la découverte que fit Lembeck, en 1953, d'un taux excessivement élevé dans le tissu

tumoral carcinoïde, d'un produit antérieurement connu pour ses propriétés vasoconstrictives : la « Serotonine » ou 5 hydroxy tryptamine (5 H.T.). Cette découverte, confirmée à nouveau par RATZENDORFER et LEMBECK, l'année suivante (1954), devait amener les biochimistes à rechercher une élévation du taux circulant de la sérotonine chez les sujets porteurs d'une tumeur carcinoïde : LEMBECK (1956), SJŒRDSMA, WEISSBACH, UDENFRIEND 1956). De plus l'élévation très importante dans l'urine de ces sujets, d'un des principaux dérivés d'excrétion, l'acide 5 hydroxyindol acétique (5 H I A) venait confirmer l'hypothèse que PERNOW et WALDENSTROM évoquaient dès 1954, faisant jouer un rôle déterminant à un trouble du métabolisme de la sérotonine, dans le mécanisme de l'affection.

Ainsi se trouvait complété de ses signes biochimiques, le curieux syndrome déterminé par les tumeurs carcinoïdes secrétantes et pour lequel WALDENSTROM propose le nom de « *carcinoidose* ». Depuis huit ans, les observations s'en sont d'ailleurs multipliées :

MAC KUSICK, en 1956, en rapporte 12 cas.

SJŒRSDSMA, en 1957, en rapporte 10 cas.

SPARKS, en 1957, en collige 28 cas dans la littérature mondiale.

THORSON, en 1958, outre ses 12 cas personnels, retrouve 67 cas publiés.

En France

GEFFROY et collaborateurs en publient 2 cas en 1958 et 2 nouveaux en 1959.

PICARD et KERNEIS rapportent eux aussi une observation en 1958.

De même que TRAISSAC la même année.

STULZ, GEORGALAS, DELAGE publient enfin, en 1960, une observation anatomo-clinique de tumeur carcinoïde secrétante sans lésion cardiaque.

Nous en avons de même rapporté une observation avec notre Maître M. le Professeur SOULIÉ.

C'est d'ailleurs celle-ci que nous voudrions à nouveau rappeler ici.

OBSERVATION

Mme L... Paulette est âgée de 42 ans lorsqu'elle est hospitalisée dans le Service de M. le Professeur Soulié, le 25 février 1959.

Un ensemble de troubles, d'apparition très progressive et d'évolution très lente, motive cette décision.

Ces troubles, apparus depuis une dizaine d'années, associent essentiellement :

— troubles cutanés de type télangiectasique ;

— phénomènes digestifs : troubles du transit ;

— dyspnée d'effort.

Il est d'ailleurs remarquable que, parmi ces troubles fonctionnels, les *troubles vasomoteurs cutanés* aient été les premiers à apparaître et que leur développement, leur aspect inesthétique déterminent seuls la malade à accepter la décision d'une hospitalisation. C'est en effet en 1949 que débute la symptomatologie cutanée, à l'âge de 23 ans.

Au début, il ne s'agit que de *simples épisodes de rougeur subite du visage*, épisodes fugaces, survenant après un effort, une exposition au froid, une émotion. Cependant, dès leur début, ces épisodes semblent particulièrement fréquents au cours de la période post-prandiale. Survenant d'abord à intervalles de temps assez éloignés : quelques accès chaque semaine, leur rythme va, au cours des années, se modifier, et les accès se produisent actuellement de manière très rapprochée. Leur nombre en 1959 varie de cinq à dix par jour. De plus, ces bouffées de vaso-dilatation transitoire, d'abord limitées à la face, atteignent progressivement au cours des années un territoire de plus en plus étendu ; aux membres supérieurs, au tronc, à l'abdomen, aux membres inférieurs enfin au cours des dernières années. Il semble d'ailleurs que, tout au moins au début de leur évolution, la malade ait confondu ces modifications de coloration tégumentaire avec les signes d'une acrocyanose pubertaire dont elle aurait souffert vers l'âge de 15 à 20 ans.

Mais au fur et à mesure de la répétition des accès, et alors qu'au début la peau reprenait un aspect normal entre les crises, au bout de quelques mois, Mme L... remarque l'apparition, dans l'intervalle des bouffées vasodilatatrices, d'un fin *lacis vasculaire persistant*, et qui va s'accentuer progressivement. D'abord limité aux seules pommettes, il s'accentue petit à petit, et s'étend progressivement à un territoire facial, en forme d'ailes de papillon, atteignant les pommettes, les joues et le nez. Ce lacis vasculaire visible détermine d'ailleurs chez notre patiente un véritable « complexe » et seul l'espoir de voir ces signes s'atténuer fait accepter, on l'a vu, le séjour hospitalier.

Cependant, si ces troubles cutanés sont demeurés longtemps isolés, l'interrogatoire découvre que depuis 1953, c'est-à-dire quatre ans après leur début, des *troubles abdominaux* sont apparus. A cette date, en effet, Mme L... commence à souffrir d'une sensation de pesanteur, plus que de douleur vraie, localisée à l'hypochondre droit. Cette sensation devient cependant plus pénible en cas de pression inopinée sur la région sensible : port d'une ceinture, appui sur un rebord de meuble. Toute pression sur la région de l'hypochondre droit entraîne une douleur modérée. Ceci est à l'origine de la découverte par la malade elle-même, au cours des années suivantes, du développement lent et progressif d'une *tuméfaction palpable* de cette région de l'abdomen.

C'est en 1958, dont neuf ans après l'apparition des premiers désordres fonctionnels, qu'apparaissent les *troubles du transit intestinal*. En effet, et généralement deux heures après un repas, la patiente éprouve une sensation de torsion, de reptation intra-abdominale. Celle-ci débute dans la région épigastrique, se déplace bientôt en bas et à gauche vers le flanc. Cette sensation, pénible, dure environ dix à 30 minutes, et sa disparition est annoncée par la survenue de gargouillements et de borborygmes perçus par la malade elle-même. Ces épisodes paraissent favorisés par le décubitus latéral gauche. Ils sont enfin plus intenses au cours de la période prémenstruelle. Ils précèdent alors souvent une bouffée vasodilatatrice cutanée. Fréquemment enfin, la terminaison des épisodes douloureux abdominaux est marquée par l'émission d'une ou deux selles, liquides, diarrhéiques. Mais il n'existe pas de diarrhée au long cours.

Entre temps, dès 1957, la malade commence à souffrir d'une *dyspnée d'effort*. Celle-ci d'abord discrète, demeure, deux ans plus tard, d'un degré modéré. Elle apparaît lors de la marche rapide et prolongée ou lors de la montée d'un à deux étages. Elle évolue isolément, sans aucun signe faisant évoquer un œdème pulmonaire surajouté, et sans hépatalgie d'effort.

Simultanément, quelques palpitations précordiales sont rapportées.

Il faut souligner qu'à aucun moment, n'est signalé de phénomène dyspnéique paroxystique évoquant une dyspnée asthmatiforme. La dyspnée d'effort est enfin toujours demeurée modérée, ne gênant que médiocrement l'activité physique.

En résumé, chez une femme de 42 ans, sans aucun antécédent pathologique (en particulier aucun phénomène de la série rhumatismale), mariée, sans enfants, la symptomatologie fonctionnelle, au moment du premier examen, est dominée par trois ordres de phénomènes :

— *bouffées de vasodilatation cutanée,* accompagnées de télangiectasies du visage ;

— *trouble du transit digestif* évoquant une symptomatologie de sténose du grêle ;

— *dyspnée d'effort modérée.*

Au cours du *premier examen,* on est d'abord frappé par *l'aspect* de cette femme, normalement développée, pesant 49,5 kg pour une taille de 1,50 m.

Au repos, le visage est le siège d'un réseau de *télangiectasies* avec petits bouquets angiomateux, se détachant assez vivement sur un fond d'érythème permanent. Ces anomalies prédominent sur les deux pommettes, les ailes du nez et pourraient en imposer pour une couperose particulièrement développée. L'absence de pustule permet par ailleurs d'éliminer une acné rosacée. L'érythème permanent du visage,

relativement discret au repos, est retrouvé aux extrémités, particulièrement aux moins. Celles-ci sont en outre le siège d'une légère infiltration œdémateuse du derme qui donne aux doigts un aspect quelque peu boudinné.

C'est sur cet aspect de télangiectasies et d'érythème permanent que surviennent les bouffées vasomotrices. Leurs conditions d'apparitions sont multiples : — les émotions, particulièrement celle provoquée par l'examen, — l'effort, sont susceptibles de déclencher l'une d'elles.

Mais deux circonstances particulières d'apparition méritent d'être soulignées :

— L'une d'elles est la période post-prandiale. La patiente a en effet remarqué, depuis de nombreuses années, qu'il est fréquent de voir une telle crise vasomotrice survenir dans un délai d'une heure à deux heures après chaque repas. Ces crises sont parfois, on l'a vu, contemporaines des accès de douleurs abdominales. La nature de l'alimentation ne paraît guère jouer de rôle particulier. Il n'est pas signalé de crise plus nette après ingestion de liquide alcoolisé.

— L'autre circonstance d'apparition de ces crises est la pression manuelle, exercée sur la région hépatique. Ce phénomène a été particulièrement net au cours d'un des premiers examens, pendant lequel une crise vasomotrice a suivi de quelques dizaines de seconde la palpation appuyée et prolongée du foie.

Quelqu'en soient les circonstances, le nombre des accès est variable selon les jours, environ 5 à 10 par 24 heures. Chacun de ceux-ci est annoncé par la malade, qui se plaint d'abord d'une sensation de chaleur grandissante et rapidement généralisée. Il n'existe pas cependant de sensation pulsatile intrathoracique ou intra-abdominale. L'accès va alors se développer à chaque fois selon un processus identique.

— L'érythème permanent et modéré de la face s'intensifie en quelques dizaines de secondes, d'abord au visage, envahi rapidement en totalité, lui donnant alors une coloration rouge écarlate.

— Puis cette coloration ne se limite pas à la face. Par extension de proche en proche, par vagues ou par plaques successives rapidement confluentes, il gagne un territoire cutané plus ou moins étendu selon l'intensité propre de la crise : face antérieure du thorax, membres supérieurs, abdomen, membres inférieurs. Cette propagation se fait en règle en 30 à 60 secondes.

Pendant ce temps, la coloration du visage se modifie quelque peu : en particulier les télangiectasies dont la coloration rouge s'était d'abord fortement accentuée, passent rapidement de l'écarlate au pourpre, puis prennent une coloration cyanique franche. Cette cyanose n'est pas limitée d'ailleurs aux seules télangiectasies. Elle apparaît progressivement, par plages, en particulier dans les zones où l'érythème a été particulièrement prononcé.

Cet état persiste en général 1 à 2 minutes, puis les phénomènes vasomoteurs, érythème et cyanose, s'atténuent progressivement jusqu'au retour à l'état initial.

Nous n'avons jamais observé au début ou au décours de tels accès, de phase de pâleur.

Au cours de la crise, Madame L... se plaint : outre d'une sensation de chaleur généralisée, de palpitations précordiales, d'une sensation d'oppression thoracique modérée.

De plus, elle décrit, au niveau de la peau du visage et des mains, une sensation de cuisson, mais sans prurit. Il n'existe pas de phénomènes respiratoires de type asthmatiforme.

L'examen au cours de l'accès découvre une tachycardie régulière aux environs de 100-110, tandis que la tension artérielle baisse de 120/70 à 100/60. Elle retrouve ses chiffres antérieurs en dix minutes environ. Aucun signe pulmonaire n'est découvert. L'auscultation cardiaque ne montre pas de modifications significatives par rapport à l'examen au repos.

En dehors de ces phénomènes paroxystiques, l'examen général de notre patiente découvre l'existence d'une hépatomégalie monstrueuse, dure et irrégulière. Sous une paroi musculaire abdominale normale, la percussion montre une matité préhépatique, qui remonte jusqu'au 5e espace intercostal droit. La palpation trouve, dans l'hypochondre droit, une masse légèrement sensible et dont le bord inférieur dépasse le rebord costal d'un travers de main. Ce bord inférieur atteint l'ombilic, et remonte à gauche, au-delà de l'épigastre. La masse de l'hypochondre droit est immobile lors de la respiration, et donne le contact lombaire. Sa face antérieure disparaît en haut sur le gril costal.

L'ensemble mesure : 14 cm de haut sur la ligne mammelonnaire antérieure, 16 cm sur la ligne médiane, et 21 cm de large. La face antérieure en est dure, presque ligneuse, lisse enfin, sauf dans sa partie inférieure où se palpe une bosselure, largement implantée et qui mesure 8 sur 14 cm.

Rappelons que la palpation appuyée de la région hépatique et de cette tumeur a entraîné l'apparition d'une bouffée vasomotrice particulièrement développée au cours d'un examen.

Le reste de l'examen abdominal est par contre normal. En particulier, on ne palpe aucune tumeur, mobile ou non, dans l'hypochondre ou le flanc gauche, siège cependant de borborygmes décrits par la malade. La rate n'est pas palpable. Le toucher vaginal est normal. Tout au plus perçoit-on un corps utérin légèrement rétroversé, mais de taille normale.

L'examen cardio vasculaire découvre lui aussi d'importantes anomalies.

La tension artérielle au repos est à 120/70.

Le pouls régulier bat au rythme de 84 mm.

L'examen de la région précordiale montre à la palpation : un syndrome infundibulaire discret, mais il n'y a pas de signe de Harzer. Le choc de pointe se fait en place normale.

L'auscultation précordiale découvre un rythme régulier.

Si le deuxième bruit est fortement accentué dans la région endo-apicale, le premier bruit est particulièrement masqué par la juxtaposition de deux bruits surajoutés :

1° *Un roulement présystolique* bref, d'intensité moyenne, renforcé en fin d'inspiration. Il est entendu dans toute l'aire précordiale, avec un maximum net entre xyphoïde et apex.

2° Un *souffle protosystolique,* bref, d'intensité moindre, qui est perçu dans le même territoire.

PHONOCARDIOGRAMME

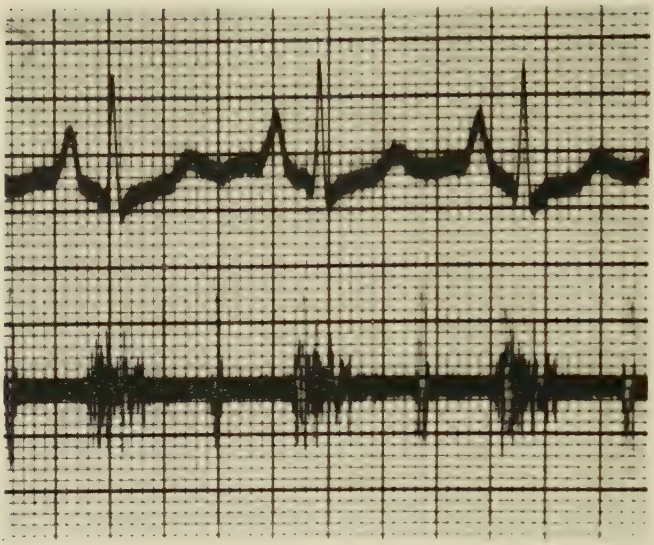

ELECTROCARDIOGRAMMES

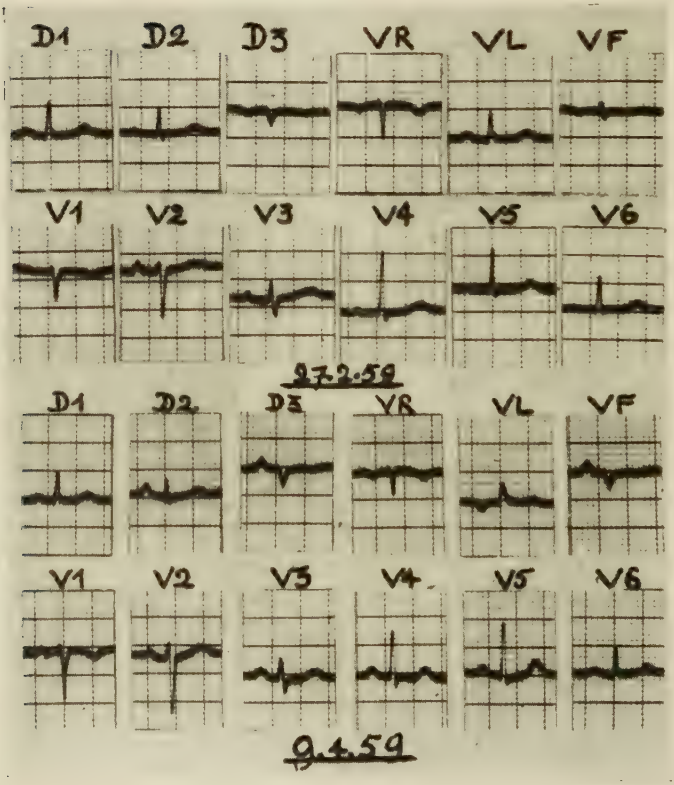

Le phonocardiogramme enregistré le 3 mars précise d'ailleurs la chronologie de ces deux signes encadrant le premier bruit.

L'examen radiologique du thorax montre : à côté d'une image pulmonaire et costale normale une silhouette cardiovasculaire de taille normale. De face, l'arc moyen gauche est quelque peu allongé et rectiligne. La cinétique en est normale. Les artères pulmonaires ont un diamètre voisin de l'index. Le reste de la silhouette ne présente aucune particularité.

Le premier électrocardiogramme, enregistré le 27-2-1959, précise le rythme sinusal avec conduction auriculo-ventriculaire et intra-ventriculaire normale : PR : 16/100 sec, QRS : 8/100.

L'axe de P est à — 15° et la morphologie de P normale. QRS a son grand axe dirigé vers 0°, parallèle à celui de T. Les dérivations précordiales ne montrent aucun signe de surcharge ventriculaire. L'électrocardiogramme est donc normal.

Le reste de l'examen cardiologique est négatif : les artères périphériques sont perméables. Les oscillations sont d'intensité normale aux quatre membres. Il n'a pas été observé de distension veineuse jugulaire, ni d'impulsion systolique jugulaire. La recherche d'un reflux hépato-jugulaire s'est enfin avérée négative.

Les examens complémentaires de routine n'apportent aucun appoint au diagnostic.

La température est normale. La V.S. est de 1 la première heure et de 4 à la deuxième heure.

La numération-formule sanguine montre :

— 4.880.000 globules rouges ;
— 95 % d'hémoglobine ;
— 8.000 globules blancs, dont,
— 73,% de polynucléaires,
— 26 % de lymphocytes,
— 1 % de monocytes.

Electrolytes, protides, lipides sanguins sont normaux. Les tracés électrophorétiques ne montrent aucune anomalie.

Les explorations fonctionnelles rénales donnent les résultats suivants :

Diurèse quotidienne : environ 1 000 ml ;

Phénol sulfophtaléine : 60 % éliminés en 70 minutes.

Les épreuves de VOLHARDT et VAN SLYKE sont normales.

Il faut cependant signaler l'apparition d'une diurèse aqueuse très abondante,, au cours des premières minutes de l'épreuve de VAN SLYKE, c'est-à-dire après l'ingestion initiale d'eau.

Le culot urinaire est normal. La numération des hématies minutes en dénombre 800 Mn.

Les explorations biochimiques hépatiques sont elles aussi normales.

— Bilirubine totale 9 mg/litre ;
— Pas de bilirubine directe dosable ;
— Prothrombine : 100 % ;
— Test au thymol 12 unités Meunier ;

— Test de Kunkel : 33 ;
— Test de Gros : 2 ml ;
— Ni sels ni pigments biliaires dans les urines.

Le dosage des catecholamines urinaires montre une élimination de 510 γ/24 h, donc dans les limites de la normale.

L'examen de la fonction respiratoire fait le 4-4-1959 par le laboratoire de Mlle Hatzfeld (Service de M. le Professeur Kourilski) montre :
— Capacité vitale : 2 760 ml ;
— V.E.M.S. : 2 080 ml.

Saturation oxygénée du sang périphérique : 93,5 % à la limite inférieure de la normale.

A l'effort, la tolérance est très inférieure à ce que pourrait permettre la fonction ventilatoire normale. Le fait majeur est une augmentation excessive de la ventilation, qui entraîne une dyspnée importante. Le calcul de la consommation d'oxygène, celui de la dette d'oxygène et du temps de récupération sont faussés de ce fait. Mais ils semblent cependant franchement pathologiques, témoignant d'une mauvaise adaptation du débit cardiaque à l'effort. En conclusion : « Contrastant avec une fonction ventilatoire normale, la limitation observée à l'effort évoque un important trouble hémodynamique. »

* *

L'ensemble du tableau clinique conduisit alors à suspecter l'existence d'une tumeur carcinoïde digestive et secrétante.

1° Les signes fonctionnels digestifs, qui évoquent une symptomatologie d'obstacle iléal, accompagnés d'une hépatomégalie de type secondaire conduisent à envisager l'existence d'une tumeur digestive probablement iléale, de nature maligne, compliquée de métastases hépatiques, d'évolution lente, enfin.

2° L'existence dans la symptomatologie fonctionnelle des bouffées vasomotrices cutanées, l'apparition de troubles cutanés permanents de type télangiectasique, les accès diarrhéiques aqueux qui succèdent fréquemment aux crises vasomotrices, tous ces éléments s'inscrivent en faveur d'une tumeur carcinoïde secrétante, dont les phénomènes vasomoteurs et diarrhéiques sont les signes principaux.

3° Enfin, la découverte, lors de l'auscultation cardiaque, de signes anormaux fait envisager l'existence d'une lésion valvulaire droite ; probablement d'une double sténose orificielle valvulaire : tricuspide et pulmonaire. Or, ce fait découvert chez une femme sans antécédents rhumatismaux, vient s'inscrire encore en faveur du diagnostic.

Une triple enquête est alors décidée : radiologique, digestive ; hémodynamique ; biochimique.

Les différentes explorations radiologiques digestives sont cependant décevantes :

Lavement baryté, transit baryté par voie haute ne montrent aucun signe d'obstacle décelable. Tout au plus existe une opacité diffuse de l'hypochondre droit qui doit correspondre à la tumeur hépatique. Cette opacité refoule d'ailleurs

légèrement, en bas et à gauche, l'estomac et les anses grêles. On remarque aussi une accélération du temps de transit du repas baryté.

Un examen identique, pratiqué sous radiocinématographie, grâce à l'obligeance de M. le Professeur PORCHER, ne montre lui aussi aucune autre anomalie.

Il est donc impossible de mettre en évidence une tumeur digestive dont la présence paraît cependant infiniment probable sur les données de l'interrogatoire et le contexte clinique.

D'autres arguments auraient pu être tirés d'une laparoscopie ou d'une ponction biopsie hépatique. Mais ces deux explorations sont énergiquement refusées par la malade...

L'exploration hémodynamique conduite par le Docteur BOUCHARD, le 9 mars 1959 par cathétérisme cardiaque droit, donne les résultats suivants :

1) Par voie axillaire gauche, le cathéter est poussé jusque dans le capillaire pulmonaire.

Pas de trajet anormal.

On note l'existence d'une pression élevée dans l'oreillette droite, qui s'élève encore lors de l'inspiration forcée. Ceci contraste avec une pression diastolique ventriculaire droite normale. Ce gradient diastolique met en évidence un rétrécissement tricuspidien modéré.

Une légère chute de pression est constatée lors du passage du ventricule droit à l'artère pulmonaire.

2) L'auscultation intracardiaque pratiquée à l'aide du micro-manomètre de ALLARD-LAURENS montre et permet d'enregistrer :

a) Dans la chambre de remplissage du ventricule droit un souffle télédiastolique ;

b) Dans le segment initial de l'artère pulmonaire un petit souffle systolique.

3) Au cours du cathétérisme on enregistre simultanément les pressions de l'artère pulmonaire et de l'artère fémorale en essayant de déclencher, par pression hépatique en particulier, une poussée vasomotrice. On n'obtient d'ailleurs qu'une crise peu importante, pendant laquelle :

— le rythme cardiaque s'accélère légèrement ;

— la pression systolique pulmonaire s'élève légèrement de 19 à 23 mm/Hg.

— La pression systolique intra-fémorale chute de 226 à 164 mm/Hg ;

TABLEAU I

	OD	18/8	24/8 en inspiration forcée
	VD	32/58	
	AP	24/10	
		Repos	*Phénomène vasomoteur*
simultanées	AP	19/8	23/8
	AF	226/110	164/82
	Rythme	75	85

Saturation périphérique 81 % au repos.

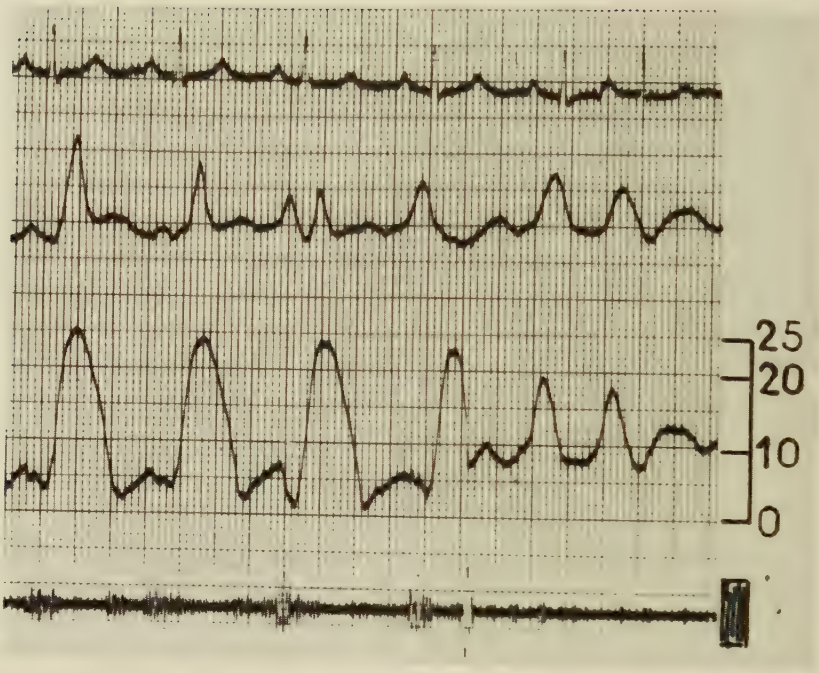

Pressions

Son intra-cardiaque

VD OD

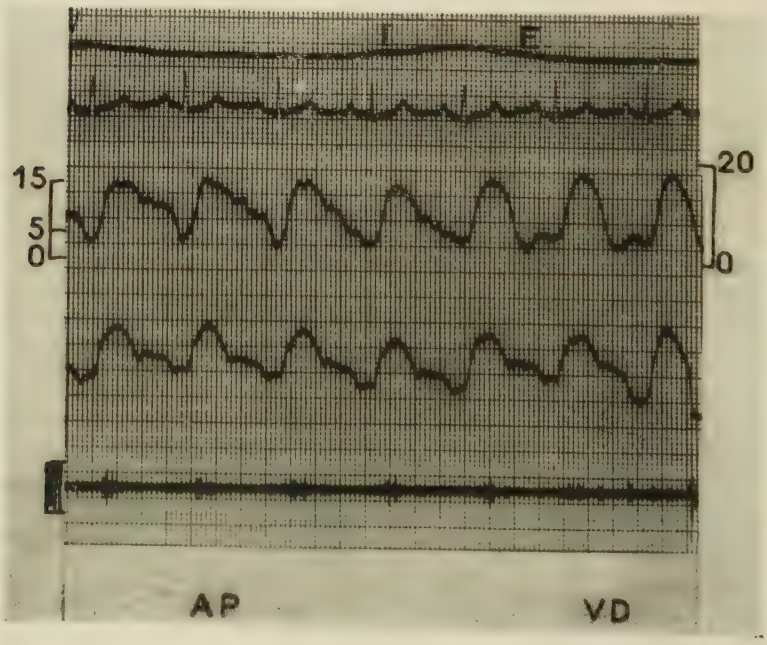

Pressions

Son intra-cardiaque

Les résultats obtenus sont résumés dans le *Tableau I.*

— Les phonocardiogrammes extracardiaques, intracardiaques et les courbes de pression sont reproduits ci-contre.

* *

L'enquête biochimique menée par M. Dreux et le Service de Pharmacie de l'Hôpital Lariboisière, met enfin en évidence les caractéristiques essentielles de l'affection.

a) Le dosage du principal dérivé d'excrétion urinaire de la sérotonine : *acide 5 hydroxy indol acétique* montre à cette époque, et par deux fois des taux anormalement élevés :

— 300 mg/litre le 28 janvier, soit 300 mgr/24 h ;

— 350 mg/litre le 14 mars, soit 430 mgr/24 h. (Taux normal $\leqslant$ 5 mgr/24 h).

b) Le dosage de la *sérotonine,* dans le sang total, prélevé par ponction veineuse est retrouvé égal à

— 10 γ /ml le 9 mars (taux normal $\leqslant$ 0,2 γ /ml).

Ces chiffres seront confirmés par les dosages sur les échantillons sanguins prélevés au cours du cathétérisme (nous y reviendrons).

* *

Au terme de ces diverses explorations, le diagnostic de tumeur carcinoïde digestive avec : métastases hépatiques, phénomènes vasomoteurs, hypersécrétion de sérotonine, lésions endocardiques et valvulaires du cœur droit pouvait être établi.

La recherche d'autres signes parfois retrouvés au cours de ce syndrome va cependant s'avérer décevante : il est impossible de trouver l'existence des *arthralgies* signalées par quelques auteurs. Les signes *neuro-psychiques* parfois trouvés sont ici mineurs. Certes, l'habitus de notre malade est fortement marqué parce qu'il est convenu d'appeler « un état neurotonique ». Mais aucun trouble psychique majeur, aucun désordre caractériel, ne peut être mis en évidence ou n'est signalé par l'entourage. Tout au plus pourrait-on retenir la pusillanimité de notre patiente qui refuse toujours la moindre exploration abdominale : laparoscopie en particulier.

L'électro-encéphalogramme enregistré le 6 mars ne montre que des signes de mauvaise structuration de l'activité de base, mais aucune autre anomalie caractérisée.

On sait d'ailleurs que phénomènes articulaires et psychiques ne sont que des signes contingents, assez rarement signalés au cours du syndrome de carcinoïdose.

EVOLUTION

Devant le refus persistant de la malade, de toute exploration chirurgicale ou endoscopique, on décide un traitement médical par la chlorpromazine seule. L'action de cette drogue, signalée par de nombreux auteurs sur la symptomatologie fonctionnelle, paraît d'ailleurs ici se vérifier. Le traitement conseillé à la sortie, ne comporte qu'une faible dose de cette drogue : 30 mg quotidiens.

Revue une première fois en avril 1959, la symptomatologie fonctionnelle s'est en effet améliorée : le nombre et l'importance des bouffées vasomotrices ont notablement diminués ; surtout la régression légère de l'érythème, l'effacement discret des télangiectasies sont les éléments favorables les plus appréciés par la patiente, qui a pu diminuer l'importance du maquillage que le souci d'esthétique lui imposait.

Malheureusement, ni les signes fonctionnels digestifs, ni les signes stéthacoustiques ne se sont effacés ; l'hépatomégalie demeure inchangée.

Un nouvel électrocardiogramme enregistré le 9 avril 1959 montre au contraire que :

L'accident QRS s'est peu modifié (avec AQRS à — 15°).

L'accident P, lui, a subi des modifications importantes :

— axe de P à + 80°,

— P_2 et P_3 amples,

qui évoquent l'apparition d'une surcharge auriculaire droite électrique.

Un nouvel examen est fait le 7 janvier 1960.

— L'amélioration fonctionnelle paraît persister : les bouffées vaso-motrices se sont faites beaucoup plus rares. Elles persistent cependant, mais de façon irrégulière, en particulier au cours de la période post-prandiale.

— La symptomatologie abdominale s'est, elle aussi, atténuée : sensation de reptation douloureuse, borborygmes se sont faits plus rares. La diarrhée a disparu.

— La patiente a enfin constaté une augmentation pondérale de 10 kg.

Les résultats de l'examen clinique sont cependant inchangés : hépatomégalie nodulaire, signes stéthacoustiques précordiaux sont identiques.

L'électrocardiogramme, enregistré le 7 janvier 1960, montre de curieuses anomalies :

Lors de l'enregistrement des dérivations D1 - D2 - D3, l'aspect des courbes est identique à celui du tout premier tracé :

— Axe de P —30° (P1 positif - P2 *plat* - P3 *négatif*) ;

— Axe de QRS : 0° ;

— Axe de T : 0°

Mais la deuxième partie de l'enregistrement, comprenant les dérivations aVR, aVL, aVF, enregistrées à la suite, montre une morphologie voisine de celle du tracé du 9 avril 1959.

— Axe de QRS et T inchangé. Mais l'axe de P, a pivoté vers + 90° (PaVL négatif ; PaVF positif). La morphologie s'en est de même modifiée : en aVF, l'accident prend un aspect acuminé, d'une amplitude de 0,2 millivolt. Ceci évoquerait là encore l'hypothèse d'une surcharge auriculaire droite.

Il faut signaler que la durée de conduction auriculo-ventriculaire demeure inchangée.

Deux hypothèses peuvent être soulevées à cette occasion :

— Atypie paroxystique de l'onde d'activation auriculaire, mais l'espace PR demeure inchangé.

— Existence d'une surcharge auriculaire droite paroxystique, survenue au cours de l'enregistrement : l'apparition d'une bouffée vasomotrice en cours d'enregistre-

ment, peut être évoquée à l'occasion de cette modification. (Il est probable qu'une semblable modification électrique avait été observée, au cours de l'enregistrement phonocardiographique. Le tracé électrique, enregistré au cours de cet examen, montre en effet, en D2, une morphologie assez voisine de celle du tracé du 9 avril 1959.)

Simultanément un double contrôle biochimique est renouvelé : le taux de 5 hydroxy-indol-acétique est de 130 mg/litre, celui de 5 hydroxy-tryptamine (sérotonine) sérique de 11 γ/ml. Il n'existe donc aucune atténuation évidente des anomalies biochimiques.

Ce fait est à opposer à l'amélioration fonctionnelle observée, qui paraît se poursuivre en avril 1960. La malade continuant la cure par la chlorpromazine à la dose quotidienne de 20 mg par jour.

DISCUSSION DE L'OBSERVATION

Malgré l'absence de tout élément anatomo-pathologique, nous pensons que le diagnostic porté peut être maintenu. Nous ne pouvons en effet préciser, ni le siège, ni les caractères anatomo-pathologiques exacts de la tumeur.

Mais, et c'est là, à notre avis, l'intérêt de notre observation, l'association de trois phénomènes, dont nous avons pu obtenir une preuve directe, peut suffire au diagnostic :

1° L'existence des bouffées vasomotrices et des lésions télangiectasiques est un premier caractère particulier et hautement évocateur par sa présence.

2° L'anomalie du métabolisme de la sérotonine et de ses dérivés, confirmée dans notre observation est le deuxième élément déterminant.

3° L'existence de lésions valvulaires droites enfin, affirmée par l'hémodynamique et les enregistrements phonocardiographiques intracardiaques, vient ajouter un troisième élément, inconstant et non indispensable au diagnostic, mais dont la présence rend celui-ci encore plus vraisemblable.

L'apparition d'une double lésion valvulaire droite isolée : tricuspide et pulmonaire, chez l'adulte, paraît en effet n'être possible qu'au cours de l'évolution d'une tumeur carcinoïde secrétante, en dehors de l'hypothèse d'une endocardite bactérienne.

La lenteur de l'évolution enfin, échelonnée ici sur 10 ans au moins, ne peut être retenue contre le diagnostic, bien au contraire : les tumeurs carcinoïdes étant, parmi les tumeurs malignes, celles dont l'évolution paraît pouvoir se prolonger le plus.

PRÉSENTATION DES CAS PUBLIÉS DANS LA LITTÉRATURE

C'est pour essayer de préciser les aspects cliniques, les modalités évolutives, et les mécanismes physiopathologiques en cause, qu'il nous a paru utile de colliger les cas de syndrome carcinoïde secrétant que nous avons pu retrouver dans la littérature mondiale.

Notre but étant surtout de considérer la fréquence et le mécanisme d'apparition des lésions cardiaques au cours de ce syndrome, nous avons divisé les observations recueillies en cinq grands groupes :

I. - Carcinoïdose avec lésions cardio-vasculaires vérifiées anatomiquement.

II. - Carcinoïdose avec lésions cardio-vasculaires diagnostiquées cliniquement (malades décédés, pas d'autopsie).

III. - Carcinoïdose avec lésions cardio-vasculaires diagnostiquées cliniquement (malades non décédés).

IV. - Carcidoïdose avec signes cardiaques de nature ou d'existence discutables.

V. - Carcinoïdose sans lésions cardiaques, avec vérification anatomique.

VI. - Carcinoïdose sans lésions cardiaques, mais la preuve anatomique manquant ici (absence d'autopsie — malade toujours vivant) seuls les critères cliniques ou hémodynamiques peuvent ici être retenus.

L'ensemble de ces cas de tumeur carcinoïde secrétante a été sélectionné sur l'association de :

1) Existence d'une tumeur carcinoïde histologiquement vérifiée :
— soit lors d'un examen anatomique ;
— soit au cours d'un examen histologique après intervention chirurgicale ou biopsie.

2) Existence d'un au moins des signes suivants :

a) *Phénomènes vasomoteurs paroxystiques* ou *télangiectasies* cutanées ;

b) *Découverte anatomique ou clinique* d'une lésion cardiaque, habituellement endocardique droite ;

c) *Présence d'un syndrome biochimique caractérisé.*

La majorité de nos cas répondent à l'ensemble de ces critères.

Quelques-uns font cependant exception :

a) Le cas de Cassidy (1931) dans lequel la tumeur initiale n'a pu être retrouvée. Mais il existait sur le foie, des nodules métastatiques malins, blanc jaunâtres à la coupe, d'aspect déjà évocateur. La coexistence : d'un syndrome vasomoteur, de télangiectasies cutanées (dont la reproduction faite par l'auteur représente aujourd'hui encore un des meilleurs exemples iconographiques), de lésions cardiaques valvulaires droites, fait que à la suite de Thorson, nous pensons qu'il est justifié de faire entrer ce cas, *a posteriori*, dans le groupe des tumeurs carcinoïdes secrétantes.

b) De même pour le cas publié la même année par Arnett et Long (1931). Une tumeur maligne pancréatique s'associe ici à des métastases multiples, à des phénomènes vasomoteurs paroxystiques, à des télangiectasies cutanées, à des lésions cardiaques enfin, de localisation droite.

Peut-être s'agit-il, d'ailleurs, selon la suggestion de Thorson, de métastases pancréatiques ou rétro-pancréatiques, d'une tumeur carcinoïde méconnue.

c) La deuxième observation publiée par Rosenbaum, en 1953, peut prêter à la même discussion. Malgré la brièveté du texte, on en retient cependant : les phénomènes vasomoteurs paroxystiques, les télangiectasies cutanées, l'existence d'une néoplasie abdominale, avec métastases hépatiques volumineuses et que l'auteur décrit comme originaire du tractus biliaire ; l'existence de lésions cardiaques et valvulaires droites est un argument de poids en faveur de notre classification.

d) Dans l'observation de Snow (1955) manque aussi la confirmation anatomopathologique de la tumeur. Aux arguments cliniques et anatomiques (métastases hépatiques) vient ici s'ajouter l'argumentation biochimique : élévation du taux de 5 hydroxy-tryptamine sanguin et de l'excrétion de 5 hydroxy-indol acétique.

e) Les mêmes éléments jouent en faveur de deux cas publiés par Sjœrdsma en 1956 : l'un sans lésion cardiaque décelable ; l'autre

avec lésion cardiaque très probable, affirmée par l'examen hémodynamique. Mais ici, dans l'un et l'autre cas, les résultats de l'enquête biochimique sont franchement positifs.

f) Il en est enfin de même pour le cas publié en 1957 par JENSEN. L'existence de métastases hépatiques, d'une lésion cardiaque, l'élévation du taux de 5 H I A, nous ont fait admettre cette observation.

g) Rappelons enfin que c'est le cas de notre propre observation où manque aussi, malgré un tableau évident de tumeur maligne abdominale, la confirmation histologique de sa nature carcinoïde.

Nous avons par contre éliminé :

a) Une observation qui est probablement la première observation de tumeur carcinoïde secrétante publiée : celle décrite, en 1909, par STEINER et VŒRNER. Il s'agissait d'un sujet de vingt-huit ans, souffrant de troubles digestifs importants et de diarrhée aqueuse. Des phénomènes vasomoteurs paroxystiques semblent avoir existé. En tout cas des télangiectasies cutanées très comparables à celles observées dans les autres cas se développèrent. Il n'y avait pas de signes d'atteinte cardiovasculaire. L'examen anatomique manque enfin.

b) De même, l'observation de MAC NEELY-JONES (1946) dans laquelle un carcinoïde malin du grêle avec métastases hépatiques est accompagné de : l'apparition d'une diarrhée au long cours, de lésions cutanées, mais qui paraissent avoir été surtout du type pellagroïde, de lésions cardiaques discutables enfin (discrète dilatation ventriculaire droite). Mais l'absence de phénomènes vasomoteurs paroxystiques, nettement décrits, nous ont fait rejeter ce cas de notre récapitulation.

c) Enfin l'observation de JONES (1957) dans laquelle existait un carcinoïde malin, dont l'évolution est marquée par l'apparition de bouffées vasomotrices discrètes. Ici, la négativité de l'enquête biochimique (5 HIA normale) nous paraît être contre l'hypothèse d'un carcinoïde secrétant.

Nous sommes ainsi parvenus à réunir 130 observations de carcinoïde secrétant (en y incluant notre observation personnelle) qui se répartissent comme suit :

Tableau I : 59 *cas* de CARCINOÏDOSES AVEC LÉSIONS CARDIAQUES VÉRIFIÉES ANATOMIQUEMENT.

Tableau II : 2 *cas* avec LÉSIONS CARDIAQUES TRÈS PROBABLES, mais non vérifiées anatomiquement, lors du décès du sujet.

Tableau III : 11 *cas* (dont notre malade) avec LÉSION CARDIAQUE DIAGNOSTIQUÉE DU VIVANT DU PATIENT.

Dans cette catégorie, les éléments d'authenticité des lésions cardiaques, qui ont été retenus, sont :

a) Enquête hémodynamique confirmative : cas n°s 4, 5, 6, 7, 8, 10 et 11 ;

b) Existence de signes stéthacoustiques seuls, mais avec une composante diastolique, d'ailleurs enregistrée deux fois sur le tracé phonocardiographique (cas 1, 2 et 3);

c) Existence d'une séméiologie stethacoustique systolique isolée, mais dans ce cas (n° 9) de WARNER ce signe, enregistré en phonocardiographie s'accompagne : d'un frémissement palpatoire systolique ; d'une diminution du deuxième bruit pulmonaire, et est enfin apparu en cours d'évolution.

Tableau V : 10 *cas* de tumeur carcinoïde sécrétante, SANS LÉSION CARDIAQUE découverte à l'examen anatomique.

Tableau VI : 34 *cas* où l'examen clinique, du cœur, seul développé dans l'observation (10 cas décédés sans compte rendu anatomique) est soit négatif, soit ne découvre qu'un souffle systolique isolé, l'examen hémaodynamique ne découvrant par ailleurs aucune anomalie valvulaire.

Ils ont été classés sous la rubrique : ABSENCE PROBABLE DE LÉSION CARDIAQUE.

Tableau IV : 14 *cas* enfin dans lesquels LA SÉMÉIOLOGIE CARDIAQUE EST DOUTEUSE OU NE PEUT ÊTRE RAPPORTÉE AU CARCINOÏDE : soit souffle systolique isolé sans contrôle hémodynamique ; soit lésions cardiaques découvertes lors de l'examen anatomique et d'un type qui se rapproche plus de lésions d'autre étiologie.

a) Péricardite isolée dans le cas de DOCKERTY (1955) sans lésions valvulaires.

b) Lésions péricardiques et calcification de la valve aortique de type sénil dans le cas de SHAW (1956).

c) Lésions mitrales chez le sujet rapporté par SJŒRDSMA (1957), mais qui avait souffert de rhumatisme articulaire aigu.

Tableau II

NOMBRE DE CAS ET SEXE

	Sexe masculin	*Sexe féminin*	*Sexe indéterminé*	*Total*
Lésions CV (Dg anatomique) (Tableau I)	31	23	5	59
Lésions CV (Dg clinique) (Tableaux II et III)	6	7	—	13
Totaux lésions CV	37	30	5	72
Lésions CV douteuses ? (Tableau IV)	6	7	1	14
Pas de lésion CV (anatomie) (Tableau V)	2	7	1	10
Pas de lésion CV (clinique) (Tableau VI)	15	15	4	34
Total absence lésion CV	17	22	5	44

Au total, 130 cas sont ainsi réunis.

- La RÉPARTITION SELON LE SEXE se fait de la façon suivante :
  — 60 hommes, dont 37 porteurs d'une lésion cardiaque imputable au carcinoïde ;
  — 59 femmes dont 30 porteuses des mêmes lésions cardiaques.
  (11 observations n'indiquent pas le sexe.)
- La MOYENNE DES AGES s'établit comme suit :

Tableau III

AGE DU DÉCÈS

	Sexe masculin	*Sexe féminin*	*Moyenne totale*
Lésion C.V. : +	52 ans (28 mesures)	53 ans (25 mesures	63 ans (55 mesures)
Lésion C.V. : o	62 ans (8 mesures)	57 ans (10 mesures)	59 ans (19 mesures)

Tableau IV

AGE DU DIAGNOSTIC CLINIQUE (*malade vivant*)

	M	*F*	*Moyenne totale*
Lésion C.V. : +	46 ans (6 mesures)	43 ans (5 mesures)	45 ans (11 mesures)
Lésion C.V. : o	48 ans (9 mesures)	59 ans (10 mesures)	54 ans (20 mesures)

AGE DU DÉCÈS pour 74 cas où celui-ci est indiqué :

Moyenne générale (74 cas) ..... *54 ans*
Moyenne des cas porteurs de lésions cardiaques (55 cas) .... *53 ans*
Moyenne des cas sans lésions cardiaques (19 cas) ..... *59 ans*

(Il n'existe pas de différence significative dans l'âge du décès des cas masculins et féminins.)

AGE AUQUEL EST FAIT LE DIAGNOSTIC DE LÉSION CARCINOÏDE SÉCRÉTANTE SUR UN SUJET VIVANT :

Moyenne générale (31 cas) ..... 50 ans
Moyenne des cas porteurs de lésions cardiaques (11 cas).... 45 ans
Moyenne des cas sans lésions cardiaques (20 cas)..... 54 ans

(Là encore pas de différence significative entre les cas masculins et féminins, sauf en ce qui concerne le groupe sans lésions cardiaques.)

La *présentation schématique des cas rapportés* est faite de la façon suivante :

Ils sont classés dans chaque groupe selon la date de la première publication se rapportant à l'observation :

— Après *indication du nom de l'auteur* et de *l'année* de *publication*.

Sont indiqués dans l'ordre :

— *Le siège initial de la tumeur.*

Souligné, il indique que la nature carcinoïde en a été confirmée histologiquement.)

— Le *siège des métastases* découvertes à l'examen anatomique ou décelées à l'examen clinique :

1) foie,
2) ganglions satellites,
3) mésentère (infiltration),
4) gonades,
5) poumon,

6) tissu osseux,
7) myocarde.

— Puis indication des durées totales, évaluées en *mois :*
de *l'évolution globale,*
des *phénomènes vasomoteurs paroxystiques,*
de *la diarrhée.*

— Indication de l'absence ou de la présence de :
— *dyspnée de type asthmatiforme,*
— *troubles psychiques divers,*
— *télangiectasies enfin.*

— *Les éléments du diagnostic* de *lésion cardiaque* du vivant du malade,

— *L'existence ou non d'un examen anatomique,*

— *Les modalités de l'auscultation cardiaque,* pour les cas avec lésions orificielles.
— *souffle systolique,*
— *souffle présystolique ou roulement,*
— *galop-droit,*

auxquelles est ajouté :
— *l'existence d'une impulsion systolique jugulaire.*

N.B. — Depuis la rédaction de cette thèse, 4 nouvelles observations ont été publiées en France. Parmi elles, 3 comportent des lésions endocardiques affirmées du vivant du malade.

Deux observations ont été recueillies dans les services parisiens de MM. les Docteurs Facquet et Welti, et rapportées par Welti et collaborateurs.

La première concernait une femme de soixante ans, souffrant, depuis 4 ans environ, d'accès vasomoteurs paroxystiques, bientôt compliqués de télangiectasies du visage, et d'une diarrhée aqueuse et rebelle (jusqu'à 10 à 12 selles par jour). Ni troubles psychiques, ni phénomènes articulaires ou respiratoires. L'examen découvre une hépatomégalie nodulaire dont la nature néo-plasique est confirmée par laparoscopie. La biopsie hépatique montre un tissu carcinoïde typique mais non argentaffine. La tumeur primitive ne peut être découverte. Le syndrome biochimique est enfin des plus nets : 5 HIA urinaire : 390 mg/24 h, sérotonine dans le sang : 6,5 γ/Ml.

Il existe des signes cliniques de valvulopathie droite : jugulaires turgescentes, reflux hépatojugulaire net, la pression veineuse est à 30 cm d'eau. L'auscultation cardiaque montre un rythme régulier auquel se surajoutent un souffle systolique xyphoïdien et un roulement diastolique de siège identique. Pas de signes électriques et radiologiques évidents de surcharge ventriculaire droite. Le cathétérisme cardiaque droit montre une insuffisance tricuspidienne avec ventriculisation de la courbe auriculaire. Petit gradient diastolique auriculo-ventriculaire en faveur d'une sténose tricuspidienne associée. Gradient AP - VD modéré en faveur d'une sténose orificielle pulmonaire de l'ordre de 1 cm². Les prélèvements sanguins simultanés dans l'artère pulmonaire et l'artère fémorale montrent AP : 10 γ/ml, AF : 8 γ/ml, et AP : 11 γ/ml, AF 7 γ/ml dans une deuxième série.

L'évolution suivie depuis 6 mois semble satisfaisante au point de vue fonctionnelle, sous l'action de la seule chlorpromazine.

La deuxième observation concerne une femme de cinquante-deux ans, examinée en septembre 1960 : accès vasomoteurs, télangiectasies, diarrhée rebelle sont apparus

— Les *conclusions diagnostiques ou anatomiques* quant aux *lésions cardiaques :*

— *Anomalies endocardiques* des 4 cavités,

— *Lésion, leur type et leur degré* des valves *tricuspide et pulmonaire,*

— *Lésion des orifices mitral* et *aortique,*

— *Péricarde.*

— Enfin *l'existence d'une anomalie biochimique* portant sur :

5 H I A l'acide 5 hydroxy indol acétique éliminé,

5 H T le taux de sérotonine circulante.

---

depuis 2 ans. Pas de signes articulaires, psychiques ou asthmatiformes. Hépatomégalie nodulaire, volumineuse, dont la laparoscopie affirme ici encore la nature néoplasique secondaire. La ponction biopsie met en évidence la nature carcinoïde des dépôts métastatiques. L'argentaffinie est ici constatée. Il n'a pas été possible de préciser le siège de la tumeur initiale. Le syndrome biochimique est évident : 5 HIA urinaire variant de 69 à 252 mg/24 h, sérotonine sanguine : 5 γ/ml.

L'examen cardio-vasculaire découvre, dans un tableau de décompensation ventriculaire droite une pression veineuse à 18 cm d'eau, un reflux hépatojugulaire, et une impulsion systolique jugulaire. Le cœur est régulier. Il existe un roulement diastolique xyphoïdien à renforcement présystolique, suivi d'un souffle systolique de siège identique. Ces deux bruits sont augmentés par l'inspiration forcée. A la base existe un deuxième souffle systolique d'éjection.

L'étude hémodynamique montre une ventriculisation de la courbe auriculaire droite, témoignant d'une insuffisance tricuspidienne importante, accompagnée des signes hémodynamiques d'une sténose tricuspidienne. L'orifice pulmonaire est le siège d'une chute de la pression systolique, et son diamètre peut être estimé à 0,75 cm^2. Les dosages simultanées AP AF montrent : AP 7 γ/ml, AF 6 γ/ml ; AP 8 γ/ml, AF 5,5 γ/ml, lors de deux séries successives.

La chlorpromazine paraît là encore diminuer la fréquence des accès vasomoteurs, mais le recul manque et l'évolution paraît devoir être dominée par l'insuffisance cardiaque progressive.

Tourniaire, Blum, Tartulier et Deyrieux rapportent en janvier 1961 l'observation d'une femme de soixante ans. Depuis au moins 1 an : télangiectasies et diarrhée liquide. Puis apparition d'une insuffisance cardiaque congestive. Il n'est pas signalé de bouffées vasomotrices. L'examen découvre : une hépatomégalie animée d'expansion systolique, une turgescence jugulaire avec impulsion systolique. L'auscultation cardiaque trouve surajoutés à un rythme régulier, un souffle systolique et un roulement diastolique, tous deux d'intensité moyenne maximum à la partie interne des 4e et 5e eig. Ils sont augmentés par l'apnée post inspiratoire. Pas de signes électriques et radiologiques évidents d'une cardiopathie droite. L'examen hémodynamique trouve là, encore, les signes d'une double lésion tricuspidienne : insuffisance et sténose, et d'une sténose pulmonaire.

Enfin, Fontaine et ses collaborateurs, fin 1960, publient l'observation d'un homme de trente-huit ans, qui souffrait depuis 12 ans d'accès vasomoteurs paroxystiques, accompagnés bientôt de télangiectasies faciales.

Leur répétition fait rechercher l'existence d'une tumeur carcinoïde. Malgré la négativité des examens cliniques et radiologiques les plus poussés, et sur la constatation d'un taux de 5 HIA urinaire modérément élevé (40 mg par 24 h en moyenne) on décida une laparotomie exploratrice. Celle-ci objectiva d'une part, la tumeur iléale responsable compliquée d'une rétraction de l'anse mésentérique et d'une adénopathie à la base de celle-ci, d'autre part, découvrit des métastases hépatiques visibles chirurgicalement. L'ablation de la tumeur iléale n'entraîne d'ailleurs aucune sédation dans le rythme et l'importance des crises vasomotrices. Aucun signe de lésions cardiaques n'est retrouvé jusqu'à ce jour chez ce patient.

A - Auteurs
B - Année
C - Age
D - Sexe
E - Siège de la lésion initiale : iléon, etc., jéjunum, cœcum.

Le nom souligné indique que la nature de la tumeur a été confirmée par un examen anatomo-pathologique.

F - Siège des métastases :

1) H Hépatique
2) G Ganglions
3) M Mésentère
4) Go Gonades
5) Po Poumons
6) Os Os
7) My Myocarde

G - *Evolution* (durée en mois) :

1) Tot Totale
2) F Accidents vaso-moteurs
3) Di Diarrhée

H - *S. accessoires :*

1) D Dyspnée
2) P Troubles psychiatriques
3) Tel Télangiectasies

I - *Diagnostic* des lésions cardiaques :

1) Cl Clinique
2) Ecg Electrique
3) Rd Radiologique
4) H Hémodynamique

J - *Examen anatomique :*
s'il y a lieu

K - *Signes cliniques cardiaques :*

1) S Souffle systolique
2) D Roulement diastolique
3) Gp Galop droit
4) P V Impulsion systolique veineuse

L - *Signes électriques :*

1) DR Droit
2) GA Gauche

M - *Signes radiologiques :*

1) DR Droit
2) GA Gauche

N - *Lésions endocardiques selon les cavités atteintes :*

1) OD Oreillette droite
2) VD Ventricule
3) OG Oreillette gauche
4) VG Ventricule

O - *Lésion tricuspidienne :*

1) L Existence d'une lésion
2) I Insuffisance
3) St Sténose (le nombre de croix indique le degré approximatif)

P - *Lésion pulmonaire :*

1) L Existence d'une lésion
2) I Insuffisance
3) St Sténose (le nombre de croix indique le degré approximatif)

Q - *OM* Lésion mitrale (présence)

R - OA Lésion aortique (présence)

S - *Biochimie* H I A 5 hydroxy indol acétique/ HT 5 hydroxy tryptamine

T - *Divers.* Lésions associées éventuelles.

TABLEAU I — LESIONS CARDIAQUES ANATOMIQUES

A	B	C	D	E	F							G			H			I				J	K				L	M		N				O			P			Q	R	T
Auteurs	Année	Age	Sexe	Siège I	Métastases							Evolution			Accès			Diagnostic				A	S.cliniques				ECG	Radio		Endocarde				OT			OE			CI	CA	L. associées
					H 1	G 2	M 3	Go 4	Po 5	Os 6	Ky 7	Tot 1	F 2	Di 3	D 1	P 2	Tel 3	Cl 1	ECG 2	Rd 3	H 4		S 1	D 2	Gp 3	PV 4	DR 1	GA 2	DR 1	GA 2	CD 1	VD 2	OG 3	VG 4	L 1	I 2	St 3	L 1	I 2	St 3			
1.SCHOLTE	1931	47	H	iléon	+	+	+					36	1443	12	+	+	+	+				+	+	+							+	+		+	+	?		+		+				Péricarde
2.CASSIDY		51	H	pelvis?	+	+	+					55	55	7	+		+	+				+	+															+		↔				
3.ARNETT		32	H	pancréas	+	+						35	35	7	+	+	+	+	+			+	+				+		?									+		+				C.I.A. non fonctionnelle
4.HILLMANN	1940	44	F	iléon	+	+						96	48	96	+		+	+				+	+	+		+	0		+	+				+		↔	+		+++				
5.CURRENS	1943	43	F	iléon	+	+		+				12	12	12		+	+	+		+		+	+	+														+		+				
6.ALTMANN	1946	62	H	coecum	+	+	+					46	6	24	+		?	+				+	+												+									Péricarde
7.BIONCK	1952	19	H	iléon	+	+	+					96	96		+		+	+	+	+	+	+	+	+		+	+			+					+	+	+	+		↔				Artères pulmonaires
8.LOLLER	1953	64	F	iléon	+		+	+				12	+	12	+		+	+	+			+	+	+	+					+	+			+		+	+		+				
9.		56	F	iléon	+			+				6	6	6	+		+	+	+			+	+							+	+			+	?	+	+		+				
10.		33	H	iléon	+	+	+				+	168	168				+	+	+			+	+	+	+	+	+			+				+	+		+		+++	+			
11.ROSEN-BAUN		?	?	iléon	+							240	240									+												+		↔	+		↔	+			
12.		?	?	voies bil.?	+							120	120				+					+												+		↔	+		↔	+			
13.RATZEW-DORFER	1954	65	F	jéjunum	+	+						48	12?	12	+	+	+					+								+				+	+					+			Ulcère perforé
14.		68	F	jéjunum	+							?	+	?								+												+						+			
15.THORSON		63	H	iléon	+	+	+					424	192	108			+					+																+		↔		+	Bicuspidie aortique
16.		37	F	iléon	+	+	+	+				144	144	96			+	+			+	+	+	+						+	+	+		+	+	+	+	+		↔	+	+	
17.HEDINGER		76	H	iléon	+	+						24	24	24			+	+	+						+					+				+	+		+		+				
18.RAMBO		?	H	iléon	?							?	?	?																+	+			+			+						
19.BRANDWOOD		40	H	iléon	+	+	+					14	4	14	+		+	+	+	+		+	+			+	+		+		+				+	?		+		+				
20.JENKINS	1955	59	F	iléon	+	+						24	+	24			+	+		+		+	+			+			+		+				+	+		+		+++	+	+		Toutes les valves sont épaissies

TABLEAU I (*suite*)

A	B	C	D	E	F							G			H			I				J	K				L		M		N				O			P			Q	R	T
Auteurs	Année	Age	Sexe	Siège I	Métastases							Evolution			S.acces			Diagnostic				A	S.cliniques				ECG		Radio		Endocarde				CT			OP			OM	OA	L. associées
					H 1	G 2	M 3	Go 4	Po 5	Os 6	Py 7	Tot 1	F 2	Di 3	D 1	P 2	Tel 3	Cl 1	ECG 2	Rd 3	H 4		S 1	D 2	Gp 3	PV 4	DR 1	GA 2	DR 1	GA 2	OD 1	VD 2	OG 3	VG 4	L 1	I 2	St 3	L 1	I 2	St 3			
21.CARLSEN	1955	65	F	iléon	+							60	60	4			+					+									+	+						+		+			C.I.A. non fonctionnelle
22.OLESEN		36	F	iléon	+							60	60		+		+	+		+		+	+	+		+					+				+		+++	+	+	+			
23.		52	F	iléon	+	+						24	24				?					+									+	+			+	+								
24.BEAN		42	F	jéjunum	+	+	+					27	27	27	+		+	+				+	+	+		+									+			+			+	+	
25.		43	H	iléon	+	+	+					23	23		+				+	+		+	+	+	+	+	+								+			+					
26.SPAIN		41	H	iléon	+	+	+					?	?	?								+																+					
27.		61	H	iléon	+	+			+			?	?	?								+									+				+			?					
28.		66	H	iléon	+	+					+	?	?	?								+													+			?					Malformation arc aortique
29.		72	H	iléon					+			?	?	?								+										+						+					
30.		47	F	iléon	+				+			?	?	?								+													+	+		+					
31.		46	H	iléon	+	+						?	?	?								+													+			+					Malformation arc aortique
32.		70	H	estomac								?	?	?								+													+								
33.		66	H	iléon								?	?	?								+													+								
34.		44	F	appen-dice								?	?	?								+													+								C.I.A.
35.SNOW		58	F	meckel	+	+			+			24	6	24	+			+				+	+															+					Art.Pulm.
36.HANSON		57	H	iléon	+	+						96	24									+																+		+			
37.M.KUSICK	1956	67	F	iléon	+	+		+				12	12	2	+		+	+	0	0		+	+	+		+					+	+	+	+	+	+	+	+	+	+	+	+	C.I.A. Shunt DR-GA
38.MOLANDER		56	?	iléon	+							360	24	360			+	0	0	0		+										+			+			+		++	?		
39.SPAIN		?	H	colon	+	+	+		+			6	?	+								+										+			+								
40.FALKNER		70	H	iléon	+	+	+					156	10									+													+			+					Trétacuspidie Pulm.

TABLEAU I (*fin*)

A	B	C	D	E	F							G			H			I				J	K				L		M		N				O			P			Q	R	T
Auteurs	Année	Age	Sexe	Siège I	Métastases							Evolution			S.accès^r			Diagnostic				A	S.cliniques				ECG		Radio		Endocarde				CT			OP			OM	CA	L. associées
					H 1	G 2	M 3	Go 4	Po 5	Os 6	My 7	Tot 1	F 2	Di 3	D 1	P 2	Tel 3	Cl 1	ECG 2	Rd 3	H 4		S 1	D 2	Gp 3	PV 4	DR 1	GA 2	DR 1	GA 2	OD 1	VD 2	OG 3	VG 4	L 1	I 2	St 3	L 1	I 2	St 3			
41.EYLER		45	H	iléon	+	-	+					232	84	232				+	+	+	+	+	+	+		+	+		+		+				+	+	?	+		++			Art.Pulm.
42.HEGGLIN		47	H	jéjunum	+	+	+					?	?	?				+	+		+	+	+			+	+				+	+			+	+		+	+	+			Veine hépatique
43.GOBLE		33	F	iléon	+	+	+					24	24	6	+	+	+	+	+	0	+	+	+	+	?	+	+				+		+		+		+	+		++	+	+	
44.SJOERDSMA		?	H	iléon	+							24	24	24				+				+				+					+				?	?		+		+			
45.HORSLEY		54	F	iléon	+		+					18	12	18			+	+	+	+	+	+	+	+	+	+	+		+		+	+			+	+	++	+		++	+		
46.DIFFENBAUGH		53	F	iléon	+							19	2	11							+	+													+	+	+	+		+			
47.KAHR		70	H	iléon	+	+						?	+	+		+		+	+			+	+									+			+	+		+		+			
48.		69	H	iléon	+							24	?	24		+		0	0			+									+				+			+			+		Veine hépatique
49.Mac DONALD		?	?	?	+							?	+	+								+													+								
50.		47	F	iléon	+	+	+	+			+	60	60	[illegible]			+	+				+	+			+												+		++			Art.Pulm.
51.		80	F	jéjunum	+							?	+	[illegible]			+	+				+	+												+	[illegible]	+	+		+			
52.MILLS		52	?	iléon	+	+	+					164	24	164				+				+	+								+	+	+		+		+	+		+	+		
53.SMITH	1957	58	H	iléon	+							26	26		+		+	+				+	+		+	+						+			+	+	+	+	+				
54.SPARKS		33	H	iléon	+	+	+					15	12	12				+	+	0	+	+	+	+		+					+	+	+		+	+		+		+++	+		
55.GEBAUER	1958	46	H	iléon	+							24	24	12			+	+	+	+	+	+	+	+	+	+	+		+	+	+				+	+		+		+			Art.Pulm.
56.BEAN	1959	57	H	iléon	+	+						108	16	108		+	+	+	0			+	+						+						+			+			+	+	
57.COSH		64	F	iléon	+	+	+		+			24	24	24	+		+	+	+	+		+	+	+		+	+		+	+	+	+			+	+		+		+			Art.Pulm.
58.		64	F	iléon	+	+	+					22	12	[illegible]			+	+	+	+		+	+		+	+	+		+	+	+	+			+	+	+	+		+			Art.Pulm.
59.		36	H	iléon	+	+	+					96	96	24	+		+	+	+	+		+	+	+		+	+		+	+					+	+	+	+		+			Péricarde

TABLEAU II — LESIONS CARDIAQUES TRES PROBABLES (*non vérifiées anatomiquement*)

Malades décédés

A	B	C	D	E	F							G			H			I				J	K				L		M		N				O			P			Q	R	S
Auteurs	Année	Age	Sexe	Siège	Métastases							Evolution			S.accès			Diagnostic				A	S.cliniques				ECG		Radio		Endocarde				OT			OP			OM	OA	Biochimie
I					H	G	M	Go	Po	Os	My	Tot	F	Di	D	P	Tel	Cl	ECG	Rd	H		S	D	Gp	PV	DR	GA	DR	GA	OD	VD	OG	VG	L	I	St	L	I	St			
					1	2	3	4	5	6	7	1	2	3	1	2	3	1	2	3	4		1	2	3	4	1	2	1	2	1	2	3	4	1	2	3	1	2	3			
1.HEIMARK	1956	45	F	Colon	+							132	132	12	+		+	+	+			0	+	+			+									?			?					
2.TRAISSAC	1958	52	F	iléon	+		+					48	48		+		+	+	+	+		0	+	+			+									?		?	?		?			HLA

TABLEAU III — LESIONS CARDIAQUES TRES PROBABLES

Malades non décédés

A	B	C	D	E	F							G			H			I				J	K				L		M		N				O			P			Q	R	S	
Auteurs	Année	Age	Sexe	Siège	Métastases							Evolution			S.accès			Diagnostic				A	S.cliniques				ECG		Radio		Endocarde				OT			OP			OM	OA	Biochimie	
I					H	G	M	Go	Po	Os	My	Tot	F	Di	D	P	Tel	Cl	ECG	Rd	H		S	D	Gp	PV	DR	GA	DR	GA	OD	VD	OG	VG	L	I	St	L	I	St				
					1	2	3	4	5	6	7	1	2	3	1	2	3	1	2	3	4		1	2	3	4	1	2	1	2	1	2	3	4	1	2	3	1	2	3				
1.WALDENS-TROM	1953	43	F	iléon	+	+						136	136	136	+		+	+	0				+	+											?		?	?					HT	Phono
2.DUNCAN	1955	23	H	iléon	+		+					60	60	15			+	+		+			+	+					+						?		?	?		?			HLA HT	Phono
3.RUHRMANN	1956	39	F	iléon	+		+					240	240	220	+		+	+	0	0			+	+		+									?	?		?		?			HLA HT	
4.SJOERDSMA		38	F	?	+							304	304	82		+	+	+	+	+	+		+			+									+	+		+		+			HLA HT	Hémodynamique
5.		55	H	iléon	+							180	18	24				0		+	+														+	+		?					HLA HT	Hémodynamique
6.JENSEN	1957	51	H	?	+							12	12	12	+		+	+			+		+	+		+									+		+	+	+	+			HLA	Hémodynamique
7.SJOERDSMA		40	H	?	+							96	96	6	+		+	+	+		+		+		+										+	+							HLA HT	Hémodynamique
8.		39	H	iléon	+		+					36	?	36		+		+			+		+															+		+			HLA	Hémodynamique
9.WARNER	1958	56	F	poumon	+							96	96		+	+	+	+	+				+															+		?			HT	SS+thrill
10.CHARMS	1959	72	H	iléon	+		+					48	48	6	+		+	+	+	0	+		+												+	+	?							Hémodynamique
11.SOULIE		42	F	?	+							132	132	+			+	+	0	0	+		+	+											+		+	+		+			HLA HT	Hémodynamique

TABLEAU IV — LESIONS CARDIAQUES TRES DOUTEUSES

A	B	C	D	E	F							G			H			I				J	K				L		M		N				O	P	Q	R	S	T
Auteurs	Année	Age	Sexe	Siège	Métastases							Evolution			S.accès			Diagnostic					S.clin.				ECG		Rd		Endocarde								Biochimie	S. associés
I					H	G	M	Go	Fo	Oe	My	Tot	F	Di	D	P	Tel	Cl	ECG	Rd	H	A	SS	Sd	Gp	Pv	D	G	D	G	OV	VD	OG	VG	OT	OP	OM	OA		
					1	2	3	4	5	6	7	1	2	3	1	2	3	1	2	3	4		1	2	3	4	1	2	1	2	1	2	3	4						
1.LJUNG	1953	43	H	appendice?	+							36	36	+			+	+	0	0		?	+																	S.S. isolé
2.DAUGHERTY	1955	52	F	iléon	+	+	+	+				60	36	60			+	+					+																	
3.DOCKERTY		33	H	testicule?		+						180	180	0	+	+	+	+	+	0		+				+													HLAT, HT	SS isolé malade vivante ECG Péricardite : péricarde ?
4.SPAIN		64	H	iléon								?	?	?								+										+		+			+			Lésion mitrale
5.HANSOM		57	F	iléon	+							120	36	36				+					+																HLA	SS isolé
6.HEILMEYER	1956	60	H	iléon	+							19	19	19			+	+	+				+				+												HLA/HT	SS + ECG droit
7.Mac FARLANE		73	H	iléo-coecal	?	+						84	84					+					+																HLA	SS isolé
8.SHAW		69	F	iléon	+	+	+					24	12	24	+		+					+															+		Péricarde. Orifice aortique calcifié
9.SJOERDSMA	1957	65	F	coecum	+	+						96		96				+	+	+			+					+		+							+		HLA	Antécédents RAA Mitralite ?
10.WALDENSTROM		61	F	poumon?	+				?	+		72	72	24			?	+		+			+						+										HLA/HT	SS rude + Roulement
11.SAUER	1958	54	F	?	+							120	120	2				+					+																HLA	SS isolé
12.		?	?	estomac	+							+	+		+			+					+																HLA/HT	
13.		?	F	ovaire?	?								+	+				+					+																HLA/HT	
14.SCHNECKLOTH	1959	45	H	poumon	+	+						24	20					+				?	+																HLA/HT	

TABLEAU V — ABSENCE DE LESIONS CARDIAQUES (*anatomiquement*)

A	B	C	D	E	F							G			H			K	J	S	
Auteurs	Année	Age	Sexe	Siège I	Métastases							Evolution			S.acces^r			Cli.	Anat	Biochimie	
					H 1	G 2	M 3	Go 4	Po 5	Os 6	My 7	Tot 1	F 2	Di 3	D 1	P 2	Tel 3				
1.CASSIDY	1934	48	H	estomac	+							36	36	36			+	0	+		
2.THORSON	1954	59	F	iléon	+	+	+	+		+	+	156	156	60		+	+	SS	+		
3.JENKINS	1955	63	F	coecum	+			+				18	13	18			+	SS	+		
4.FLAMENT	1956	80	H	iléon	+		+					24	24	2			+	SS	+		
5.Mac DONALD		?	?	?	+							?	+	+				SS	+		
6.GEFFROY	1957	53	F	iléon	+							12	12	12	+				+	HIA	
7.HARRISON		55	F	poumon?	+	+			?			4	4	4					+	HIA	
8.SJOERDSMA		57	F	coecum	+	+			+			24			+			SS	+	HIA	
9.WARNER	1958	48	F	poumon	+	+						96	17	17		+	+	SS	+	HIA	
10.STULZ	1960	58	F	iléon	+	+	+	+	+			84	84	12				SS	+	HIA	

TABLEAU VI — ABSENCE DE LESIONS CARDIAQUES (*cliniques*)

A Auteurs	B Année	C Age	D Sexe	E Siège I	F Métastases H 1	G 2	M 3	Go 4	Po 5	Os 6	My 7	G Evolution Tot 1	F 2	Di 3	H S.acces^r D 1	P 2	Tel 3	K Clin	J Anat	S Biochimie	
1.DOCKERTY	1943	63	F	iléon	+	+	+					48	48	48			+	0			
2.WALDENSTROM	1955	64	H	?	+	+	+					312	6	312				0	?		
3.		71	H	iléon	+	+	+					6	6	6			+	0	?		
4.FRASER		61	F	coecum	+	+	+					424	24	424			+	0	?		
5.SNOW		61	H	?	+							9	9	+			+	0	?	HIA/HT	
6.		43	H	estomac	+	+						240	240					0	?	HIA/HT	
7.BLEEHEM		64	F	colon	+							48	48		+		+	0		HIA	
8.MOLANDER	1956	56	?	iléon			+					24	24	24			+	0		HIA	
9.FEIN		29	H	estomac	+	+						48	48			+	+	0		HIA/HT	
10.CHRISTENSEN		54	F	iléon	+	+						24	24	12				0	?		
11.Mac FARLANE		53	H	?	+	+						9		1				0		HIA	Pas de flush
12.		60	F	coecum	?	+						24	24					0		HIA	
13.SJOERDSMA		50	F	?	+							96	96	12			+	+		HIA/HT	Hémodynamique = 0 SS base
14.		41	H	?	+							10	10	5			+	+		HIA/HT	Hémodynamique = 0 SS intermittent
15.Mac KUSIK		54	?	?	+							24	24	24	+		+	0	?		
16.SJOERDSMA	1957	48	F	?	+							120	120	12	+		+	0		HIA/HT	

18.		67	H	appen-dice	+		+		+		?					0	?	HIA	Sd secrétant sans flush
19.		60	H	iléon	+						?	12	+		+	0		HIA/HT	
20.		56	H	iléon	?					+	24					0		HIA	Sd secrétant sans flush
21.		50	H	iléon	+	+	+				?					0		HIA	Sd secrétant sans flush
22.SCHNECKLOTH		29	H	jéjunum	?	+	+				48	12				0		HIA	
23.SMITH		50	F	?	+					+	24	24			+	0		HIA/HT	
24.GEFFROY	1958	60	F	iléon	+						96	96	5			0		HIA	Rhumat.
25.PICARD		63	H	iléon	+	+	+				60	24	60		+	0	?	HIA	
26.SAUER	1958	72	F	iléon	+	+	+				24	24				0		HIA	
27.		68	F	iléon	+		+				84	36	+		+	0	?	HIA	
28.		60	F	iléon	+	+	+				24	12	24		+	0		HIA	
29.		?	F	poumon?	+				?		24	12	12			0		HIA	
30.		?	F	meckel	+	+	+				132		12			0		HIA	Sd secrétant sans flush
31.		?	?	iléon	+	+					?	+	+			0		HIA	
32.		?	?	jéjunum	+	+	+				?	+	+			0		HIA	
33. GEFFROY	1959	75	H	iléon	+						72	12	72	+	+	0		HIA	
34.		70	F	coecum	+						36		29			0		HIA	Sd secrétant sans flush

TUMEURS CARCINOIDES
RAPPEL ANATOMIQUE ET CLINIQUE

LES TUMEURS CARCINOIDES

Depuis les descriptions initiales de LUBARSCH et de OBERNDORFER l'aspect clinique et anatomique des tumeurs carcinoïdes est aujourd'hui très étudié. Les revues générales qu'en ont faits en France MOULONGUET, DEBRAY, DOBKEVITH, d'une part, RACHET, BUSSON, DEBRAY, d'autre part, en ont en effet précisé la symptomatologie gastro-entérologique.

1) FREQUENCE

Leur fréquence, quoique faible, n'apparaît pas comme négligeable. Selon les statistiques et leur matériel d'étude (protocoles d'autopsie, interventions chirurgicales), les chiffres varient de 0.02 % (ARIEL) à 1,4 % (FEYRTER). RAIFORD, en 1933, en signale 29 sur 62.000 pièces (0,05 %). PORTER (1939) sur 26.384 pièces opératoires, rapporte 72 carcinoïdes (0,3 %) appendiculaires. REITZ, sur 2 520 pièces, en trouve 0,08 % (ces deux auteurs cités par ALTMANN MANN (1948).

SELBERG (1940), sur 14.000 autopsies, découvre 53 carcinoïdes, soit 0,3 %. ISLER-HÉDINGER (1953) sur 16.812 autopsies étudiées au cours de la période 1942-1951 découvrent 20 carcinoïdes (0,1 %). SPAIN, en 1955, rapporte sur 8.000 autopsies 26 cas (0.3 %). MAC DONALD (1956) étudie l'ensemble des pièces anatomiques et chirurgicales recueillies à Boston et retrouve 102 cas de découverte anatomique sur 26.401 autopsies (0,4 %) et 254 cas de découverte chirurgicale sur 418.166 interventions (0,06 %).

PESKIN et ORLOFF, enfin, en 1959, sur de larges séries anatomiques et chirurgicales, dénombrent 138 sur 175.391 cas, soit 0,08 %.

Les différences constatées, tout au long de cette énumération, sont, on le voit, considérables. Il semble cependant que les séries, basées

uniquement sur des cas anatomiques, révèlent une proportion assez constante de l'ordre de 0,3 %. La différence avec les séries dont le matériel est essentiellement chirurgical, et dont le pourcentage est généralement dix fois moindre, s'explique assez facilement, semble-t-il, étant donné l'extrême discrétion séméiologique, et la rareté du diagnostic clinique de telles tumeurs. Il s'agit, en effet, dans un grand nombre de cas, de lésions découvertes fortuitement à l'autopsie.

2) ANATOMIE MACROSCOPIQUE

Cette méconnaissance fréquente, clinique et bien souvent anatomique, des tumeurs carcinoïdes, est liée à l'aspect morphologique de la tumeur primitive.

De siège habituellement appendiculaire ou iléal (localisations les plus fréquentes), le caractère essentiel de celle-ci paraît être sa petite taille. Son diamètre est d'environ 1 à 2 cm, souvent plus réduit. Elle se présente comme une tumeur arrondie, apparemment bien limitée, mais non encapsulée. Exceptionnellement ulcérée, elle apparaît généralement de siège sous muqueux, refoulant vers la lumière une muqueuse d'aspect normal.

A la coupe fraîche la coloration de la tranche de section blanc jaunâtre est un caractère classique.

Multiplicité des tumeurs carcinoïdes

Il n'est pas exceptionnel de découvrir simultanément plusieurs tumeurs carcinoïdes de type primitif, habituellement groupées dans un même territoire.

Ritchie (1936) trouve cette multiplicité dans seulement 1 % des carcinoïdes appendiculaires, mais dans 28 % des carcinoïdes iléaux. Selberg (1940) dénombre 24 cas de tumeurs multiples dans une série de 53 malades porteurs de carcinoïdes digestifs, soit 45 %. Thorson (1958) dénombre parallèlement 4 % de tumeurs multiples parmi les carcinoïdes appendiculaires et 14 % parmi les carcinoïdes iléaux. Un des malades de Stevenson et Blanchard, cité par Ritchie était porteur de 68 tumeurs iléales de type apparemment primitif. Chez un autre malade, rapporté par Peskin et Orloff, 40 tumeurs étaient pareillement trouvées.

3) REPARTITION TOPOGRAPHIQUE

Les localisations les plus fréquentes, sont appendiculaires et iléales.

a) *Le siège appendiculaire* est trouvé :

— dans 55 % des cas de DIFFENBAUGH (825 sur 1.496) ;
— dans 58 % des cas de MAC DONALD (207 sur 356);
— dans 51 % des cas de THORSON (52 sur 102);
— dans 66 % des cas de PESKIN et ORLOFF.

La découverte d'un carcinoïde appendiculaire est d'ailleurs habituellement faite lors d'une intervention d'appendicectomie, provoquée par l'apparition d'un syndrome appendiculaire aigu.

Ceci explique probablement que l'âge moyen auquel est découverte une telle localisation soit relativement peu élevé (25 à 30 ans selon les auteurs). Peut-être faut-il voir là l'explication de la rareté des carcinoïdes appendiculaires compliqués d'évolution métastatique ou de syndrome secrétant.

b) *Parmi les carcinoïdes de siège extra-appendiculaire, les carcinoïdes de la portion iléale* sont de loin les plus nombreux, puisqu'ils représentent à eux seuls la moitié de ces cas. Il semble que les localisations soient d'ailleurs, dans ce groupe, plus volontiers iléales inférieures.

Ces tumeurs carcinoïdes iléales sont d'ailleurs les plus fréquentes des tumeurs iléales :

— 30 % de l'ensemble des processus tumoraux du grêle ;
— 45 % des tumeurs malignes de ce segment,

d'après la statistique de THORSON.

c) *Parmi les tumeurs carcinoïdes à point de départ digestif, viennent ensuite*

— les carcinoïdes du jéjunum, de l'estomac, du rectum, chacune de ces localisations entrant pour environ 10 % dans la répartition globale ;
— les carcinoïdes du duodénum, du cœcum, du colon, ne comportent qu'environ 5 % du total ;
— les carcinoïdes localisés sur les voies biliaires, le diverticule de Meckel, ne sont que des exceptions peu fréquentes.

La répartition des carcinoïdes digestifs non appendiculaires peut être étudiée d'après les statistiques publiées en 1956 par DIFFENBAUCH, d'une part (671 cas) et par MAC DONALD, d'autre part (142 cas). Leurs résultats comparés sont les suivants :

	DIFFENBAUCH		MAC DONALD	
Iléon	438	65 %	74	52 %
Jéjunum			17	12 %
Tectum	130	19 %	13	9 %
Estomac	29	4 %	14	10 %
Duodénum	21	3 %	8	6 %
Cœcum	21	3 %	5	3 %
Valve iléo-cœcale	13	2 %		
Colon	7	1 %	6	4 %
Sigmoïde			2	1 %
Meckel	8	1 %	2	1 %
Vésicule biliaire	4	0,5 %	1	0,5 %
Total....	671		142	

d) *Des localisations extra-digestives* ont enfin été rapportées.

Localisations : ovariennes (Sauer, 1958), testiculaires (Dockerty 1955), bronchiques enfin (Harrison, 1957 ; Waldenstrom, 1957 ; Sauer, 1958 ; Warner, 1958 ; Schneckloth, 1959). Ellles ont été en particulier décrites ces dernières années. On peut cependant se demander s'il ne s'agissait pas, dans ces cas, de tumeurs secondaires métastatiques, d'une tumeur iléale ou appendiculaire passée inaperçue. Nous reviendrons sur ce problème lors de la discussion de l'histogénèse de ces tumeurs.

L'âge moyen de la découverte, clinique ou anatomique des localisations extra-appendiculaires est enfin assez avancé : 55 ans en moyenne. Ceci est probablement en rapport avec la pauvreté de la séméiologie d'alarme lors du début de l'évolution d'un carcinoïde extra-appendiculaire.

Il arrive enfin assez fréquemment que la localisation de la tumeur primitive, ne puisse être précisée avec certitude. C'est ainsi que dans le groupe de cas publiés par Mac Donald, évoqué plus haut, pour 7 cas de carcinoïdes, pourtant compliqués de dépôts métastatiques hépatiques et ganglionnaires, le siège initial de la tumeur ne peut être précisé.

C'est aussi le cas de 15 observations parmi les 129 que nous avons recueillies.

Là encore la petite taille de la tumeur initiale, est probablement à mettre en cause.

4) ANATOMIE PATHOLOGIQUE MICROSCOPIQUE

L'aspect histologique des fragments tumoraux est suffisamment évocateur pour avoir permis aux premiers auteurs qui l'observèrent

(LUBARSCH) de l'opposer à celui des adénocarcinomes ou à celui d'autres processus malins digestifs. Il permet, dans un grand nombre de cas, le diagnostic histologique sur une coloration de type courant.

Les coupes sont en effet occupées par des plages d'éléments cellulaires, cubiques, claires ou faiblement basophiles, dans lesquels apparaît un noyau central volumineux fortement coloré. Les limites cellulaires sont bien visibles. Les monstruosités cellulaires et nucléaires y sont rares, et ce fut l'un des arguments des défenseurs du caractère bénin de ces tumeurs.

Mais, plus que l'aspect histologique des éléments cellulaires, c'est la répartition de ceux-ci, qui paraît caractéristique. Les cellules sont en effet groupées en plages, en îlots denses et compacts, donnant à l'ensemble de la coupe un aspect glandulaire. Ces plages, ou travées, sont en général en relation étroite avec les vaisseaux sanguins, fait qui achève de donner à l'ensemble, l'aspect d'un tissu glandulaire endocrine typique. Les différents îlots cellulaires sont enfin séparés, les uns des autres, par d'assez larges bandes de stroma conjonctif, qui contribue à isoler les différents « nids » cellulaires.

Cet aspect est généralement suffisant pour caractériser la coupe examinée et porter le diagnostic histologique de tumeur carcinoïde. Cependant deux caractères importants doivent y être associés :

1° La présence, au sein des cellules, de granulations colorables par les sels d'argent, fait essentiel découvert par MASSON (1914). Cette argentaffinie est d'ailleurs à l'origine de la dénomination souvent utilisée en pays anglo-saxons « *d'argentaffinomes* ».

2° Ces granulations sont colorables, de même, pour les sels de chrome (bichromate) : *tumeurs entérochromaffines*.

L'existence d'une diazoréaction positive a enfin été fréquemment retrouvée.

Si cet aspect microscopique et les caractères tinctoriaux permettent d'assoir le diagnostic anatomopathologique, leur signification et leur valeur doit être discutée, et ceci essentiellement sur trois points :

a) L'histogénèse de ces tumeurs ;

b) La valeur de l'argentaffinie ;

c) Sa signification histochimique.

a) *L'histogénèse de ces tumeurs* a en effet été longtemps discutée. Depuis leur descriptions, diverses hypothèses ont été soulevées pour préciser l'origine du tissu tumoral. GLAZEBROOK en 1895 les décrit

comme sarcomatose endothéliale. ALBRECHT (1907) y voit au contraire des îlots ectopiques dégénérés d'origine pancréatique. BUNTING (1904), puis ASCHOFF (1910) rapprochent les cellules carcinoïdes des cellules nœviques cutanées. EHRLICH y voit des éléments dégénérés du plexus d'AUERBACH. ENGEL (1923) et, à sa suite, SPAIN formulent l'hypothèse d'éléments embryonnaires dégénérés.

C'est le mérite de MASSON, dès 1914, d'avoir, par la découverte du caractère argentaffine de ces tumeurs, confirmé l'hypothèse de HUEBSCHMANN (1910). Ce caractère tinctorial des granulations intracellulaires, paraît en effet être la caractéristique des cellules décrites par NICOLAS (1890) et KULTCHITZKY (1897). Retrouvées tout le long de l'endothélium digestif, soit isolément, soit par petits groupes, ces cellules sont cependant plus nombreuses au niveau des villosités iléales.

L'identité des granulations décrites dans ces cellules normales et celles des tumeurs carcinoïdes a été confirmée par PEARSE en 1949 qui leur décrit trois caractères communs :

— argentaffinie ;
— chromaffinie ;
— diazoréaction positive.

Il semble donc bien aujourd'hui prouvé que les tumeurs carcinoïdes aient pour origine certaines cellules de NICOLAS-KULTCHITZKY, anormalement développées dans la sous-muqueuse intestinale.

A ce sujet se pose le problème de la validité des observations qui rapportent des tumeurs carcinoïdes dont le siège initial décrit est indépendant du tractus digestif : tissu ovarien ou testiculaire, tissu bronchique. Certes, certains auteurs (FEYRTER, 1931-1938 ; PAGÈS, 1955) veulent étendre la notion de « système des cellules entérochromaffines » et envisager dans un vaste ensemble, le « système des cellules claires ». Si on adopte cette conception, des cellules susceptibles de synthétiser la sérotonine se trouveraient ailleurs que dans le tractus digestif. Analogues extra-digestifs des cellules de NICOLAS-KULTCHITZKY, elles permettraient le développement de tumeurs carcinoïdes extra-digestives. Mais, ni par la recherche du caractère argentaffine, ni par les dosages de sérotonine intracellulaire, cette hypothèse n'a pu être absolument confirmée.

C'est pourquoi il nous semble que les observations citées plus haut sont discutables. Peut-être faut-il y faire la part de la méconnaissance éventuelle d'une tumeur carcinoïde initiale digestive, de petite taille.

b) Valeur du caractère argentaffine

Depuis sa description par MASSON, ce caractère tinctorial a été considéré par de nombreux auteurs comme indispensable au diagnostic de tumeur carcinoïde.

Mais il semble que l'argentaffinie ne soit pas constante. En particulier, depuis la connaissance de la symptomatologie des carcinoïdes secrétants, on connaît la possibilité de tumeurs carcinoïdes dont tous les caractères sont présents : cliniques, évolutifs, biochimiques et anatomopathologiques, mais pour lesquelles l'argentaffinie ne peut être mise en évidence.

DUNCAN en 1955 (cas n° 2 III) publie un cas de carcinoïdose avec lésions cardiaques et enquête biochimique positive, dans lequel le fragment tissulaire obtenu par voie chirurgicale montre l'absence d'argentaffinie. Depuis le nombre de ces cas s'est multiplié, et nous trouvons parmi nos observations, sur 40 cas dans lesquels ce caractère a été recherché, 6 fois l'absence d'argentaffinie (soit 15 % des cas).

Certes, il faut faire la part ici d'éventuelles fautes de technique. On sait, depuis BARTER et PEARSE (1955) que la fixation de la pièce au formol est indispensable pour mettre en évidence le caractère argentaffine de la tumeur. Peut-être cette fixation ne fut-elle pas effectuée de façon correcte pour chaque pièce.

Mais THORSON (1958) rapporte les cas de 2 patients atteints l'un et l'autre d'un syndrome de cardinoïdose, vérifié biochimiquement. Les fragments histologiques prélevés en cours d'intervention, chez l'un et l'autre malade, montrèrent une structure histologique identique ; et à l'examen chimique, une élévation considérable du taux de sérotonine intra-tumorale. Manipulés, fixés et colorés de façon semblable, il fut cependant impossible de mettre en évidence l'argentaffinie sur l'un des prélèvements, alors qu'elle était évidente sur l'autre.

Il semble donc que le caractère argentaffine ne puisse être admis comme élément indispensable au diagnostic anatomopathologique de tumeur carcinoïde. Plus fidèle que la chromaffinie, l'argentaffinie paraît ne pas mériter le caractère absolu que certains lui ont donné.

c) La signification histochimique des granulations argentaffines demeure cependant importante. L'aspect histologique des cellules de NICOLAS-KULTCHITZKY d'une part, celui des tumeurs carcinoïdes d'autre part, évoque, on l'a vu, la nature secrétoire de ces éléments cellulaires. CORDIER dès 1921 montrait déjà que les granulations argentaffines disparaissaient une heure après une injection de pilocarpine, pour réapparaître 30 minutes plus tard. A l'hypothèse de cet auteur qui voyait dans les cellules de NICOLAS-KULTCHITZKY, des éléments cellu-

laires à secrétion exocrine, disséminées le long du tractus digestif, FEYRTER opposait celle de la « paracrinie », secrétion à polarité endocrinienne et que singularisait la dissémination de « l'appareil secrétoire enterochromaffine ».

Mais l'identification du produit de sécrétion, ainsi mis en évidence, devait se heurter à de nombreuses difficultés. Les résultats négatifs s'accumulèrent d'abord.

La présence d'insuline fut rejetée par FEYRTER et UNNA (1936). WALDENSTROM élimina la présence d'adrénaline, LEMBECK celle d'acétyl-choline, FEIN et KNUDTSON celle de glucagon. C'est l'hypothèse émise dès 1940 par ERSPAMMER et VIALLI qui devait se trouver confirmée.

Ces auteurs affirment, en effet, à cette date, la présence à forte concentration dans la cellule de NICOLAS-KULTCHITZKY, d'un produit dénommé par eux « enteramine ». Après l'identification de celui-ci, à la sérotonine, et la confirmation du fait observé par ERSPAMMER, LEMBECK en 1953 montre qu'existe, au sein du tissu carcinoïde une élévation considérable du taux de ce produit. Il s'agit là d'une découverte histochimique qui vient confirmer les rapports histogénétiques, qui paraissent exister entre tumeurs carcinoïdes et cellules de NICOLAS-KULTCHITZKY. Il semble même que la présence au sein du tissu tumoral d'un taux élevé de sérotonine ou de corps dérivés, soit le support histochimique des caractères tinctoriaux particuliers de celui-ci : argentaffinie, chromaffinie, en particulier.

Est-il cependant possible d'expliquer alors les divergences qui peuvent exister entre la présence d'un taux élevé de sérotonine et l'absence du caractère argentaffine. ERSPAMMER semble fournir une indication en décrivant aux cellules plusieurs stades sécrétoires :

1° Cellule claire, non argentaffine, pré-entérochrome sans granulations ;

2° Stade argentaffine, pré-entérochrome, acidophile, avec granulations éosinophiles, sans sérotonine.

3° Stade avec granulations argentaffines et taux élevé de sérotonine ;

4° Stade typique avec granulations argentaffines chromaffines, et présence de sérotonine.

Il est cependant nécessaire de signaler, que dans quelques cas à côté de la présence d'un taux élevé de sérotonine (fait qui paraît bien être la caractéristique essentielle du tissu carcinoïde), certains auteurs ont découvert une proportion non négligeable *d'histamine* : PERNOW, WALDENSTROM (1956), SMITH, NY HUS, DALGLIESH (1957).

5) CARACTERES DE MALIGNITE

On sait que, malgré l'observation de RANSON en 1890, la nature maligne des tumeurs carcinoïdes apparut douteuse et discutable.

Ce n'est que depuis la décade 1930-1940 qu'est admis leur potentiel évolutif malin. SELBERG en 1940 rapporte déjà 9 cas accompagnés de métastases à distance sur 53 tumeurs carcinoïdes. DIFFENBAUGH (1956) dans sa série comportant 1.496 carcinoïdes compte :

— 35 % de tumeurs accompagnées de métastases en cas de siège initial extra-appendiculaire (235 sur 671) ;

— 3,5 % seulement en cas de carcinoïde appendiculaire.

MAC DONALD (1956) fait, lui, une étude anatomique, macroscopique et microscopique, de la lésion. Il découvre alors, à côté de cas compliqués de métastases macroscopiques, un pourcentage important où l'envahissement cellulaire, quoique limité aux ganglions ou à la musculeuse, ne laisse aucun doute sur le potentiel évolutif de la tumeur. Les pourcentages passent alors à :

66 % de cas avec signes de malignité parmi les tumeurs extra-appendiculaires et 11 % parmi les tumeurs d'origine appendiculaire.

Le potentiel évolutif malin, indiscuté aujourd'hui, est cependant très faible. L'évolution se poursuit, le plus souvent pendant des années et ceci malgré l'apparition de foyers métastatiques secondaires très développés.

Ces *foyers métastatiques* présentent quelques particularités :

a) *Localisation*

L'envahissement loco-régional, d'abord constaté, se fait habituellement le long des vaisseaux lymphatiques du mésentère. Celui-ci, infiltré et rétracté, entraîne très souvent une plicature de l'anse (en cas de carcinoïde iléal) qui est responsable des accidents de sténose iléale, beaucoup plus que la tumeur elle-même.

Les ganglions satellites sont eux aussi envahis. L'importance du processus tumoral à leur niveau, peut entraîner l'apparition d'une tumeur palpable de siège rétropéritonéal.

Le foie est le site le plus fréquent des dépôts secondaires, sous forme de nodules blanc-jaunâtres à la coupe, habituellement multiples, souvent prédominant dans un lobe. Ils sont parfois le siège d'une nécrose centrale. Leur développement souvent considérable, plusieurs milliers de gramme parfois, *n'a aucune commune mesure avec la taille de la tumeur initiale.*

D'autres localisations peuvent enfin être découvertes : le poumon, le rein, les gonades, sont parmi les plus fréquentes. Des dépôts myocardiques, osseux, cérébraux ont été rapportés.

Leur recherche est d'ailleurs souvent délicate. Il peut, en effet, ne s'agir que de foyers cellulaires microscopiques.

Au total, cependant, l'ensemble du tissu métastatique secondairement développé, dépasse largement en étendue, et en quantité le tissu de la tumeur responsable.

b) Aspects microscopiques et histochimiques

Si l'aspect histologique des foyers métastatiques reproduit habituellement de façon étroite l'aspect morphologique de la tumeur carcinoïde, des divergences peuvent exister, semble-t-il, en ce qui concerne les caractères tinctoriaux. C'est ainsi que certaines métastases ne possèdent pas le caractère argentaffine de la tumeur initiale.

Les dosages biochimiques, celui de la sérotonine en premier lieu, lorsqu'ils sont fait sur du tissu néoplasique métastatique montrent cependant ici aussi des anomalies identiques à celles observées au sein de la tumeur initiale.

CLINIQUE

La lenteur de l'évolution, la petitesse de la tumeur initiale explique la modicité de la symptomatologie clinique.

Celle du *carcinoïde appendiculaire* se résume en général à celle d'un épisode plus ou moins franc évoquant un tableau d'appendicite subaiguë ou aiguë. Et l'intervention décidée sur ces éléments découvre alors fortuitement la tumeur responsable.

La symptomatologie des *carcinoïdes iléaux* est beaucoup plus fruste. Certes, là aussi, un épisode aigu : invagination intestinale, occlusion aiguë de type iléal, peut conduire à un acte chirurgical explorateur. Mais il s'agit là d'accidents rares et en général tardifs.

Beaucoup plus fréquemment les signes digestifs se développent au cours de très nombreuses années. D'abord de vagues douleurs abominales apparaissent, souvent comparées par les sujets à une impression de tension, de torsion intermittente, de siège assez constant, souvent d'apparition post-prandiale. Puis apparaissent des accidents plus aigus qui évoquent alors un tableau de sténose iléale : crises d'obstruction, avec douleurs importantes, ballonnement abdominal, parfois nausées. Le tout cède au bout de quelques minutes à quelques heures, de façon souvent brutale. Des borborygmes annoncent habi-

tuellement la fin de la crise. L'horaire post-prandial de celle-ci conduit souvent le sujet à réduire son alimentation dans la crainte de voir se répéter les phénomènes. Ce fait suffit peut-être à expliquer l'amaigrissement parfois constaté.

L'examen clinique est habituellement décevant. En dehors des accès, il est souvent totalement négatif. Cependant il est possible de découvrir une tuméfaction profonde palpable, abdominale, parfois accessible au toucher pelvien (il s'agit habituellement de métastases ganglionnaires) ou une hépatomégalie de type nodulaire, parfois déjà considérable.

Au cours d'un accès on peut parfois observer des ondulations péristaltiques visibles, dont le point d'aboutissement peut permettre de localiser l'obstacle.

Courbe thermique, vitesse de sédimentation et autres examens de laboratoire sont habituellement normaux. La présence de sang dans les selles est exceptionnelle, la tumeur étant rarement ulcérée. Les examens radiologiques n'apportent que rarement la solution diagnostique. L'aspect parfois retrouvé au cours d'un transit baryté du grêle est celui d'une anse immobile, fixée, très souvent angulée, avec discrète dilatation d'amont. L'examen laparoscopique a permis, dans quelques cas, de porter le diagnostic, sur l'aspect rétracté et infiltré du mésentère, sur l'aspect histologique surtout.

L'exploration chirurgicale lorsqu'elle est décidée, sur la symptomatologie d'obstruction iléale, ne permet pas toujours de faire le diagnostic à la vue des lésions. C'est en particulier le cas de l'observation de Stulz (1960) pour laquelle une première laparotomie pratiquée en 1953 fit conclure à l'existence d'une iléite inflammatoire chronique, probablement d'origine tuberculeuse. Ce n'est que 4 ans plus tard, qu'une deuxième intervention redressa le diagnostic, par la découverte de métastases hépatiques, dont la nature fut confirmée d'ailleurs par l'examen histologique.

Ce bref rappel du tableau évolutif des tumeurs carcinoïdes explique facilement leur méconnaissance clinique fréquente. L'âge avancé auquel elles semblent généralement apparaître, la lenteur de leur évolution anatomique, font que fréquemment, en l'absence d'un syndrome d'hypersécrétion de sérotonine, elles ne soient découvertes qu'à l'examen anatomique, d'un sujet décédé d'affection intercurrente.

TUMEURS CARCINOIDES SECRÉTANTES

I. - Étude clinique

Cette pauvreté clinique contraste avec la richesse et la multiplicité des signes qui font l'individualité du syndrome décrit par BIORK et THORSON.

FRÉQUENCE

La fréquence de l'apparition de celui-ci au cours de l'évolution d'une tumeur carcinoïde est loin d'être exceptionnelle, et il est probable que, l'attention des observateurs étant désormais attirée, le nombre de cas recueillis ira en grandissant. Les chiffres manquent cependant pour établir un pourcentage même approché. MAC DONALD en rapporte cependant 4 cas dans sa série de 149 tumeurs extra-appendiculaires, soit un pourcentage de 2,5 % environ.

CONDITIONS D'APPARITION

Un fait doit être souligné : l'existence d'un syndrome de sécrétion anormale de sérotonine semble n'apparaître que dans les observations compliquées de volumineux dépôts métastatiques, hépatiques dans la majorité des cas. Parmi les 130 cas, dont le relevé est exposé dans un chapitre précédent, seuls quelques-uns ne comportent pas la mention de métastases hépatiques. Il s'agit d'ailleurs en général d'observations soit purement cliniques, soit anatomiques, mais dont le compte rendu est incomplet. Seule fait exception la série de SPAIN qui nie l'existence de métastases hépatiques dans 5 cas sur 10 et qui constitue la seule discordance véritable, et le cas rapporté par DOCKERTY. Mais il s'agit d'une tumeur testiculaire accompagnée de volumineux dépôts métastatiques ganglionnaires et rétropéritonéaux.

— L'opinion émise par THORSON qui admet que le syndrome secrétant n'apparaît qu'en cas de métastases hépatiques importantes ou de volumineuses métastases drainées par le système veineux cave paraît donc probable.

ASPECT ANATOMIQUE

L'aspect anatomique macroscopique et microscopique ne montre aucune particularité qui permette le diagnostic de tumeur secrétante ou non : aspect histologique, caractère argentaffine, sont identiques. Les dosages biochimiques intratumoraux eux-mêmes ne peuvent permettre la différenciation. C'est ainsi que SAUER publie l'observation d'une tumeur carcinoïde non sécrétante, où les dosages de sérotonine tissulaire montrèrent un taux aussi élevé que celui constaté au sein de tumeur sécrétante. En dehors du développement ici considérable du tissu métastique, dont la masse paraît en général plus volumineuse qu'en cas de tumeur non sécrétante, aucune caractéristique anatomique, histologique, ou histochimique, n'a été mise, jusqu'ici, en évidence. Seules les caractéristiques cliniques, évolutives et biochimiques paraissent devoir être retenues dans la description du syndrome de carcinoïdose.

SIGNES CLINIQUES

Isolés pour la première fois par THORSON, puis WALDENSTROM, enfin par SJŒRDSMA, ils peuvent être étudiés en deux groupes :

a) *Manifestations abdominales et digestives*

b) *Manifestations à distance*
- — cutanées,
- — respiratoires,
- — psychiques,
- — articulaires.

(Nous réserverons à la symptomatologie des désordres cardiaques un chapitre à part.)

A) *MANIFESTATIONS ABDOMINALES ET DIGESTIVES*

1° Elles sont dominées par l'apparition de troubles du transit intestinal, à type d'accélération de celui-ci. La *diarrhée* semble en être l'élément principal. A côté de la symptomatologie d'obstacle iléal, entraînée par l'existence de la tumeur elle-même et de ses foyers

secondaires mésentériques, *l'existence d'une diarrhée* est en effet un signe presque constant. Parmi les cas recueillis, elle est rapportée 91 fois sur 117 cas pour lesquels la symptomatologie digestive est décrite soit dans 77 % des cas. Il s'agit en général d'épisodes diarrhéiques, transitoires d'évolution variable, alternant souvent avec des périodes de constipation. C'est une diarrhée aqueuse, liquide, séreuse, habituellement non sanglante, non glaireuse. Les selles sont fréquemment fétides. Elle peut souvent, comme c'est le cas dans notre observations, succéder de façon quasi immédiate, aux phénomènes de vasodilatation cutanée. Chez notre malade, l'émission de quelques selles liquides suit de quelques minutes, l'évolution des bouffées vasomotrices. Elle peut apparaître de façon plus irrégulière. Cependant les épisodes diarrhéiques sont généralement observés au cours de périodes où les phénomènes vasomoteurs se multiplient. Cette diarrhée est souvent très importante. Plusieurs dizaine d'évacuations quotidiennes sont souvent comptées chez certains malades. Elle s'accompagne enfin très souvent d'une recrudescence des douleurs abdominales : douleurs à type de torsion le long du cadre calique, tenesme, précèdent volontiers chaque évacuation. Il s'agit enfin d'une diarrhée au long cours, qui peut à la longue retentir gravement sur l'état nutritionnel du patient. Pour certains, elle serait la cause essentielle des phénomènes pellagroïdes parfois observés.

2° *L'hépatomégalie* irrégulière, habituellement nodulaire, souvent monstrueuse n'est pas semble-t-il l'apanage des tumeurs carcinoïdes sécrétantes. On peut observer une telle anomalie au cours de l'évolution de carcinoïdes malins non sécrétants. Nous avons vu cependant que le volume des métastases hépatiques paraissait être un des éléments déterminants du syndrome sécrétant. Aussi n'est-il pas étonnant que le volume de l'hépatomégalie soit ici particulièrement anormal. Quoi qu'il en soit, cette hépatomégalie, parfois de taille modérée atteint souvent des proportions gigantesques. Le bord inférieur du foie peut atteindre et dépasser l'ombilic. L'hypertrophie hépatique prédomine souvent sur un lobe de l'organe. La surface de celui-ci est habituellement ferme, dure, voire ligneuse. La palpation y découvre souvent des irrégularités nodulaires, mais celles-ci semblent moins nettes et moins bien délimitées qu'en cas d'hépatomégalie maligne secondaire à un autre type de tumeur digestive. Cette palpation est enfin légèrement douloureuse (c'était le cas dans notre observation). Signalons d'emblée que la palpation un peu appuyée peut déclencher l'apparition des phénomènes vaso-moteurs paroxystiques.

En présence de lésions valvulaires cardiaques, les caractères de l'hépatomégalie peuvent se modifier légèrement. Les signes carac-

téristiques du foie cardiaque peuvent alors apparaître : ébranlement systolique, consistance moins ferme, existence d'un reflux hépatojugulaire. Mais ces signes ne sont trouvés généralement que dans les régions de la glande, relativement respectées par le processus tumoral.

L'hépatomégalie est enfin généralement isolée. Il n'existe ni splénomégalie palpable, ni circulation collatérale. L'apparition de signes de rétention biliaire est exceptionnelle. Celle de signes biologiques d'insuffisance fonctionnelle du parenchyme hépatique rare, si ce n'est en période d'évolution terminale.

(Rappelons que dans notre observation les principaux tests fonctionnels hépatiques étaient normaux.)

En résumé, cette hépatomégalie se présente avec les caractères d'une hépatomégalie maligne secondaire, dont le seul caractère anormal, est l'importance du développement, sa bonne tolérance fonctionnelle et ceci pendant une durée atteignant souvent plusieurs années.

3° Si l'existence d'une *ascite*, de volume variable a été signalée, elle paraît être généralement tardive. L'association fréquente d'œdèmes volumineux, la rétrocession souvent observée après traitement diurétique et tonicardiaque sont d'ailleurs plus en faveur de son origine asystolique. Sa fréquence est, en tout cas, très accrue lorsqu'existe une lésion endocardique droite.

4° *Les signes radiologiques* de la tumeur carcinoïde elle-même sont, on l'a vu, très inconstants et infidèles. L'apparition d'un syndrome sécrétant semble cependant être à l'origine d'un symptôme supplémentaire, parfois seul retrouvé, *l'accélération du transit du repas baryté.*

B) *MANIFESTATIONS A DISTANCE*

1) PHENOMENES CUTANES

Ils sont en fait les plus évocateurs, et les plus remarquables de toute la symptomatologie.

C'est d'ailleurs leur existence et leurs caractères très particuliers qui permettent de rattacher, à postériori, des observations comme celles de Scholte, Cassidy et autres auteurs, au syndrome de carcinoïde sécrétant. Elles sont d'ailleurs à l'origine des descriptions princeps de Biork, Axen, Thorson et Isler Hedinger. L'aspect tout à fait inhabituel de ces malades, et l'évolution de ces troubles, permettent presque le diagnostic à eux seuls (cas n° 16, Tableau I diagnostiqué cliniquement par Nordenfeld).

L'ensemble de la symptomatologie cutanée est faite de trois ordres de phénomènes différents :

— phénomènes vasomoteurs paroxystiques ;
— télangiectasies et érythème permanent ;
— signes voisins de ceux de la pellagre.

a) Phénomènes vaso-moteurs paroxystiques

Ils sont les plus évocateurs et, depuis le cas de Thorson, pour lequel Nordenfeld établit le diagnostic de carcinoïdose, les exemples de leur valeur se sont multipliés.

Leur existence est retrouvée dans presque tous les cas. Ils sont, en effet, signalés, explicitement, dans près de 82 % des observations. Leur présence ou leur absence est douteuse dans 15 cas (dont les 10 de Spain qui n'indique pas la symptomatologie). Leur absence n'est signalée, de façon précise, que dans 8 cas. Ceux de :

— Mac Farlane, en 1956 (11 VI) ;
— Sjœrdsma, en 1957 (18 VI, 20 VI, 21 VI, 8 V, 9 IV) ;
— Sauer, en 1958 (30 VI) ;
— Geffroy, en 1959 (34 VI) ;

soit 6 % des cas rapportés seulement. Dans tous ceux-ci, il s'agit de cas non compliqués de lésions cardiaques, et pour lesquels la quantité d'acide 5 hydroxy-indol acétique éliminé quotidiennement, est relativement faible.

Ils sont décrits dans la littérature de langue anglo-saxonne sous le terme de « flush » ou « attaque de flushing ». Quoique ce terme ait été utilisé littéralement par quelques auteurs français, il faut reconnaître, avec Geffroy, qu'il restreint, de par sa signification littérale, la description des phénomènes, à la seule phase congestive initiale, mais ne couvre pas l'ensemble des symptômes observés. C'est pourquoi nous lui préférons l'expression française plus longue mais plus exacte de « phénomènes vasomoteurs paroxystiques ».

Leur évolution, schématisée par Thorson, se fait, dans la forme complète, en trois phases successives.

— *La phase initiale* mériterait seule le nom de flush. Elle est annoncée parfois par le malade qui ressent initialement : soit une impression d'oppression thoracique souvent très marquée, soit une sensation de battements pulsatils, violemment ressentie au niveau de l'abdomen ou du thorax. Alors apparaît une rubéfaction progressive des téguments caractérisée par *son territoire :* plus ou moins étendu, selon l'intensité de l'accès. Elle a la particularité de débuter initialement au segment céphalique, puis aux membres supérieurs. Thorax, abdomen, membres inférieurs, ne sont atteints qu'inconstamment et en tout cas ultérieu-

rement. *Son mode d'extension* est assez particulier : il s'agit, soit d'une rubéfaction progressive, qui s'accentue d'instant en instant en un même territoire ; soit de véritables ondes congestives, dont il est possible de suivre la progression de proche en proche. *Sa teinte :* va, selon les cas, d'une simple coloration rosée, à l'écarlate le plus vif, mais sans perdre toutefois les caractères d'érythème. *Ses délais d'apparition* sont variables eux aussi. Mais l'acmé de la rubéfaction est habituellement constatée quelques dizaines de seconde, une minute au plus après le début de l'accès. Il s'accompagne souvent de *signes fonctionnels*, habituellement limités à une simple sensation de chaleur mordicante cutanée. Celle-ci peut être remplacée par une impression pénible de fourmillement cutané. Parfois un véritable prurit transitoire est signalé. L'évolution de l'accès peut s'interrompre là, et les signes cutanés disparaissent en 1 à 2 minutes environ. La peau retrouve alors son aspect normal jusqu'au prochain accès.

— Mais au cours des crises plus prolongées, une *phase cyanique* apparaît. *Dans le territoire où s'est développée* la rubéfaction, une cyanose va en effet être observée. Il s'agit rarement d'une cyanose diffuse, globale prédominant aux lèvres, aux oreilles et aux doigts ; la rubéfaction prend alors une teinte pourpre violacée, uniforme. Plus souvent, des plaques de coloration cyanique apparaissent, plus ou moins confluentes, parmi lesquelles persistent des îlots érythémateux. Cassidy, en 1931, remarquait déjà cet aspect « d'îlots rouges dans une mer bleue ».

— Si cette phase de cyanose peut terminer l'accès, *une troisième phase* est parfois observée quoique plus rarement : la cyanose disparaît en effet, mais fait place à une pâleur cireuse, intense, généralisée avec refroidissement des extrémités, sueurs, sensation importante de malaise ou lipothymie. Ces signes terminaux accompagnent l'apparition d'un état de collapsus tensionnel sur lequel nous allons revenir.

Rappelons que l'évolution des trois phases successives est cependant rare. Les phénomènes, dans la majorité des cas, sont limités aux deux phases initiales : rubéfaction et cyanose (c'est le cas de notre observation).

La durée totale des phénomènes s'étale dans la majorité des cas sur 2 à 10 minutes environ. Seuls Sjœrdsma (1956), Waldenstrom (1957), Warner (1958), signalent la prolongation anormale de ceux-ci pendant un temps qui peut atteindre plusieurs heures.

Le nombre des accès est évidemment variable selon les malades et selon les périodes évolutives de la maladie. Ils varient de 1 à 2 accès par semaine, à 20 ou 30 par jour. En général une dizaine d'accès est observée chaque jour, lorsque la symptomatologie est complète.

Leurs conditions d'apparition jouent évidemment un rôle important dans leur multiplication. Ils peuvent, en effet, évoluer de façon inopinée, mais un certain nombre de facteurs déclenchants sont fréquemment retrouvés : *Facteur émotif* tout d'abord, et comme chez notre malade, le début de l'examen clinique est souvent marqué par un tel phénomène. Colère, raptus anxieux sont de même souvent en cause. *L'ingestion d'aliments solides ou liquides* semble jouer un rôle non négligeable. Et, comme dans notre observation, les phénomènes vasomoteurs font souvent leur apparition après un délai remarquablement fixe au décours du repas. Le repas matinal semble particulièrement favoriser ceux-ci. La nature des aliments ingérés paraît jouer un rôle. Certains malades signalent l'aggravation de leurs crises vaso-motrices après des mets particuliers. L'action de l'ingestion de liquide alcoolisé a été fréquemment remarquée, et est même utilisée par certains pour déclencher une bouffée vasomotrice chez leurs patients (Hansom 1955), (Sauer 1958), (Ruhrmann 1956).

Surtout, la palpation appuyée d'une masse tumorale peut provoquer le déclenchement quasi immédiat du phénomène. La palpation de l'hépatomégalie en est souvent responsable. Christensen, Béan, Mac Kusik signalent ce signe que nous avons nous-mêmes retrouvé. La palpation d'une masse tumorale extra-hépatique peut d'ailleurs jouer le même rôle. Palpation d'une tumeur testiculaire dans le cas de Dockerty. Dans celui de Daugherty (1955) c'est le toucher rectal, permettant de palper une masse tumorale intra-abdominale, qui joue ce rôle déclenchant.

La symptomatologie cutanée de ces phénomènes vaso-moteurs est accompagnée assez souvent d'autres signes moins constants :

En dehors des *phénomènes respiratoires*, sur lesquels nous reviendrons, il est fréquent de constater, au décours immédiat de l'accès, une *crise douloureuse abdominale* de type colique, et l'émission d'une ou plusieurs *selles diarrhéiques*. Chez quelques malades, une *décharge polyurique* a été observée dans les heures suivantes. Des *céphalées bitemporales* peuvent enfin enrichir la symptomatologie.

Certaines modifications cutanéo-muqueuses ont de plus été signalées dans quelques cas : c'est ainsi que la phase de rubéfaction peut être accompagnée d'un *œdème transitoire et fugace de la face*, des lèvres, des paupières et des doigts. La rubéfaction paraît s'accompagner d'une vasodilatation et *d'une congestion conjonctivale*. Les *vaisseaux* rétiniens observés parfois au cours de l'accès sont eux aussi le siège de phénomènes vasomoteurs. Le *larmoiement* est parfois constaté. Enfin, dans quelques cas, une *horripilation cutanée* apparaît au cours de la phase de rubéfaction.

— Beaucoup plus importante est *l'étude des modifications circulatoires au cours des différentes phases*. En général, les auteurs rapportent une tachycardie, avec chute tensionnelle plus ou moins franche, au cours de l'accès. La chute tensionnelle peut d'ailleurs, au cours d'accès graves et prolongés, prendre les proportions dramatiques d'un véritable collapsus, contemporain de la troisième et dernière phase. Ce collapsus paraît néanmoins apparaître dans des circonstances très particulières. Il s'agit, en général, au cours d'une intervention chirurgicale, de la manipulation de la tumeur ou d'un important dépôt métastatique. Une des observations rapportée par GEFFROY en donne un exemple particulièrement net. Ce phénomène est probablement à rapprocher des accidents, hypertensifs, ceux-là, observés lors de la manipulation chirurgicale de phéochromocytomes hypertensifs.

Les modifications circulatoires au cours des accès vasomoteurs ont été particulièrement étudiées par THORSON en 1956. Grâce à une étude électrocardiographique, balisto-cardiographique, phonocardiographique, étude menée chez 4 malades, au cours des accès ; il schématise ainsi ses résultats.

Stade 1. — *Rubéfaction débutante :* Diminution de l'intensité des bruits du cœur. Les battements de l'ombre cardiaque diminuent d'amplitude en scopie. La ballistocardiographie enregistre elle aussi des tracés d'amplitude diminuée. Le pouls est irrégulier, faible, difficile à percevoir. Les variations tensionnelles n'ont pu être précisées au cours de cette brève période.

Stade 2. — *Rubéfaction complètement développée :* Les bruits du cœur sont augmentés, un galop présystolique peut même apparaître. Les bruits surajoutés d'origine valvulaire s'accentuent, s'ils existent, ou peuvent même n'être observés qu'à cette occasion (enregistrement phonocardiographique reproduit par l'auteur). En radioscopie, les battements de l'ombre cardiaque sont augmentés. L'ombre cardiaque, elle-même, paraît s'élargir, en particulier sur son bord droit. Les tracés ballistographiques montrent des ondes I, J, et K augmentées. Le pouls radial est ample et large. La tension artérielle est légèrement élevée pour la valeur systolique, tandis que la diastolique ne se modifie pas.

Stade 3. — *Apparition de la cyanose :* Intensité des bruits du cœur, battements de l'ombre cardiaque, amplitude des tracés ballistocardiographiques diminuent. L'ombre cardiaque conserverait cependant une légère augmentation de sa surface radiologique. Le pouls se ralentit, tandis que la palpation des troncs artériels trouve ceux-ci, distendus (?), mais faiblement battants. Les chiffres tensionnels seraient à ce stade diminués. La différentielle en tout cas

est fortement pincée. Nous reviendrons sur la valeur physiopathologique que THORSON attache à ces modifications et la signification hémodynamique qu'il leur donne.

b) TÉLANGIECTASIES ET ÉRYTHÈME PERMANENT

Les télangiectasies cutanées sont, elles aussi, un signe très particulier, mais dont la valeur paraît cependant moindre du fait de leur apparition plus tardive, et surtout de la rencontre de telles lésions ou de lésions voisines dans d'autres affections. Elles ont ainsi pu égarer le diagnostic vers : un faciès éthylique, une couperose, une polyglobulie surtout. Elles sont cependant fréquemment rencontrées et SCHOLTE (1931) (si on néglige le cas de STEINER et VŒRNER) (1909) est le premier frappé par leur importance. Nous relevons la mention explicite de leur existence dans 66 cas de nos observations (50 %). Il s'agit en général d'un lacis vasculaire, de caractère angiomateux, soit de forme stellaire, soit réticulé. La dimension des éléments est variable, mais l'examen à la loupe permet en général de bien mettre en évidence les ectasies vasculaires cutanées.

Leur territoire d'élection comprend les pommettes, et le dos du nez. Mais les lésions peuvent déborder celui-ci, et être retrouvées sur la presque totalité de la face, les extrémités du membre supérieur, les avant-bras. L'extension thoracique ou abdominale est par contre rarement constatée. Ce lacis vasculaire, de coloration rouge pourpre, se dessine en général sur un fond d'érythème permanent, généralement modéré qui occupe le même territoire. Une discrète infiltration œdémateuse est souvent observée à ce niveau.

L'ensemble réalise un aspect assez voisin d'une banale couperose, particulièrement développée. Un des meilleurs exemples iconographiques en est fourni par un croquis en couleur du malade de CASSIDY (1931). Au cours des accès vasomoteurs, la coloration des éléments subit des variations parallèles à celles observées dans les territoires cutanés qui sont normaux au repos. Mais les modifications sont ici beaucoup plus intenses. La coloration rouge ou bleue prend ici une ampleur inégalée dans d'autres territoires.

L'examen anatomopathologique de ces lésions montre un grand nombre d'ectasies capillaires, disséminées dans le chorion. SCHOLTE note, de plus, une dégénérescence hyaline et un élargissement des artères précapillaires et des veines post-capillaires. Au niveau de ce chorion et, à un moindre degré, dans le tissu cellulaire sous-cutané, BÉAN observe un œdème et une infiltration lymphatique périvasculaire.

L'apparition des télangiectasies paraît, en grande partie, liée à celle des phénomènes vasomoteurs. C'est généralement après plusieurs

mois, parfois plusieurs années de répétition des accès vaso-moteurs que les télangiectasies sont découvertes. Ce délai est lié, apparemment, à la fréquence et à l'importance des phénomènes vasomoteurs. Il n'est pas rare de constater l'extension et la progression des lésions télangiectasiques au cours des années, et ceci toujours en liaison étroite avec la répétition des accidents vaso-moteurs. Sans que ce calcul ait une valeur absolue, on peut remarquer que la durée moyenne d'évolution de ces accidents est de 56 mois pour les observations comportant mention des télangiectasies et de 40 mois seulement pour celles où elles ne sont pas signalées. Ceci semble confirmer le rapport évolutif étroit qui existe entre ces deux phénomènes.

c) Lésions de type pellagroïde

Dans un certain nombre d'observations, dont celles de Biork-Axen, Thorson (1952), sont signalées des lésions cutanées associées, mais d'un aspect différent. Il apparaît, généralement aux parties découvertes, une pigmentation brunâtre avec sclérose et épaississement cutané. Cette pigmentation brûnâtre a été rapprochée, par tous les auteurs qui l'ont constatée, d'une éruption pellagreuse. Il n'est pas en effet impossible de concevoir que le tableau d'une avitaminose PP puisse être réalisé. Nous y reviendrons au chapitre physio-pathologique. Cependant, ces manifestations ne semblent pas fréquentes. Nous les avons trouvées huit fois signalées. Nous ne les avons d'ailleurs pas observées chez notre malade.

2) MANIFESTATIONS RESPIRATOIRES

Elles paraissent fréquentes, puisqu'elles sont explicitement signalées 46 fois dans les diverses observations colligées. Il faut évidemment y faire la part de phénomènes dyspnéiques, plus ou moins permanents, probablement en rapport avec l'évolution des lésions cardiaques. Mais, dans un nombre non négligeable de cas, les observateurs insistent sur deux caractères de cet élément dyspnéique : *aspect asthmatiforme* d'abord : dyspnée à prédominance expiratoire nette, accompagnée de sifflements, et de signes auscultatoires pulmonaires : râles sibilants et bronchiques. *Evolution paroxystique* ensuite : celle-ci est alors en étroite relation chronologique avec les accidents vasomoteurs. La dyspnée apparaît, soit au cours même de l'accès, soit à son décours immédiat, et se prolonge pendant plusieurs dizaines de minutes. Cette dyspnée paroxystique semble bien, au cours de certaines observations, avoir été un des phénomènes fonctionnels dominants.

Pour notre part, nous n'avons pas, chez notre malade, recueilli la notion de troubles respiratoires, si on excepte la sensation d'op-

pression thoracique qui accompagne chaque crise vasomotrice. On a vu, d'autre part, que l'examen fonctionnel pulmonaire est normal. L'épreuve de TIFFENEAU en particulier. Mais l'existence de troubles dyspnéiques, asthmatiformes constitue cependant un signe probablement assez fréquent au cours du syndrome de carcinoïdose.

3) MANIFESTATIONS PSYCHIQUES

On est frappé, à la lecture des diverses observations recueillies dans la littérature, de la relative fréquence, avec laquelle sont rapportés des épisodes psychiques anormaux, cependant habituellement mineurs. Dix-sept fois sont, en effet, observés des troubles psychiques. Cinq fois il s'agit de désordres au cours des derniers mois de l'évolution, chez des sujets, en état général très altéré. Trois fois les troubles psychiques sont mentionnés, mais sans précision. Quatre fois l'auteur se borne à mentionner un état neurotonique particulièrement développé.

Mais le malade de SCHOLTE présentait des troubles, non précisés d'ailleurs, qui justifièrent, pour un temps, son admission en milieu spécialisé. CURRENS rapporte un état de confusion mentale évoluant par accès. DOCKERTY un état d'anxiété qu'il qualifie d'hystérique, WARNER enfin signale, chez l'un de ses patients, un état de désorientation qui fait suite, en règle, aux accès vasomoteurs, et, chez un second, l'existence de signes mélancoliques.

Notre observation est, elle aussi, marquée, non pas des désordres psychiques majeurs de ce type, mais par un état de neurotonie important. Tout en faisant la part du simple retentissement psychique d'une affection d'évolution prolongée, dont le caractère malin de la tumeur causale n'est, peut-être, pas toujours ignoré du sujet, on peut voir là plus qu'une simple coïncidence, et poser le problème d'un retentissement psychique de la maladie. De ces faits doivent enfin être rapprochés, les altérations parfois observées sur les tracés électro-encéphalographiques de ces patients : (GEFFROY, 1958 - BÉAN, 1959).

4) MANIFESTATIONS ARTICULAIRES

SJŒRDSMA, puis MAC DONALD, ont rapporté deux observations, au cours desquelles, ils avaient remarqué l'apparition de signes articulaires inflammatoires cliniques. Ils ont voulu voir là une conséquence articulaire du syndrome carcinoïde sécrétant. En fait, la revue que nous avons fait des observations publiées à ce jour, ne nous semble pas permettre de confirmer ce fait. Il n'est pas fait mention par d'autres auteurs de ces phénomènes, ou de façon très douteuse. GEFFROY, par

exemple, rapporte à ces faits des douleurs vertébrales observées chez sa seconde malade. L'âge moyen des cas, auquel le syndrome de carcinoïde s'observe, explique peut-être à lui seul, par une simple coïncidence, l'apparition de ces phénomènes.

* *

Tels nous paraissent être les principaux signes cliniques qui marquent l'évolution d'une tumeur carcinoïde sécrétante. Parmi ceux-ci les phénomènes cutanés, paroxystiques ou non, prennent évidemment la place prépondérante. C'est d'ailleurs leur découverte qui permet en général d'évoquer le diagnostic clinique de l'affection. La confirmation de celui-ci doit être demandée cependant au laboratoire. La symptomatologie biochimique de la maladie permet, en effet, seule, d'affirmer l'existence de ce syndrome. Mais nous voudrions auparavant, après l'étude clinique du syndrome carcinoïde secrétant, caractérisé, on l'a vu, par sa symptomatologie vasomotrice, aborder celle des lésions cardiaques, qui sont la deuxième caractéristique originale de ce syndrome.

II. - Lésions cardiaques et tumeurs carcinoïdes sécrétantes

Elles furent d'abord rapportées, par les premiers auteurs qui les constatèrent, à une origine congénitale. Cassidy, Scholte, Thorson même, lors de sa première publication, admettaient cette coïncidence. Isler et Hédinger, à propos de leurs trois observations, posent les premiers le problème. Ils constatent que la double localisation pulmonaire et tricuspide ne peut s'expliquer par la coexistence de ces deux lésions si on en admet l'origine congénitale : Sur un total de 16.812 autopsies ils relèvent 5 sténoses pulmonaires congénitales isolées, soit 1/3 360 ; 142 lésions tricuspidiennes isolées, soit 1/118. La combinaison des deux devrait donc s'observer dans un cas sur 396 480. Or, ils la dénombrent trois fois sur vingt sujets porteurs d'une tumeur carcinoïde dont cinq métastatiques. Ils concluent à l'existence d'un facteur de causalité certain, expliquant : la fréquence des lésions endocardiques, l'association de lésions valvulaires pulmonaire et tricuspide.

FREQUENCE

Leur fréquence est en effet très importante, au cours du tableau carcinoïde sécrétant, et sur 130 observations de ce syndrome, nous relevons, rappelons-le : 59 observations de lésions cardiaques vérifiées anatomiquement (Tableau I) ; 13 observations pour lesquelles l'affir-

mation de leur présence ne peut être faite que par les seuls éléments cliniques ou paracliniques (Tableaux II et III) ; 14 observations pour lesquelles leur nature ou leur existence est douteuse (Tableau IV). Au total 72 fois des lésions cardiaques certaines ou très probables existent soit dans plus de la moitié des cas.

REPARTITION DU SIEGE DE LA TUMEUR INITIALE

La répartition du siège de la lésion carcinoïde initiale paraît différer de celle des cas sans lésions cardiaques. Les *carcinoïdes iléaux* représentent, à eux seuls, 72 % des cas ; la série sans signes cardiaques n'en comporte que 43 %. La localisation iléale paraît donc particulièrement affectée de complications cardiaques, sans qu'il soit possible d'en fournir une explication. Pour les autres localisations, les chiffres sont trop peu importants pour pouvoir conclure. Ils sont résumés dans le tableau ci-joint :

Tableau V

	Lésions cardiaques		*Absence de lésion cardiaque*	
Iléon	52	72 %	19	43 %
Cœcum	1		5	
Appendice	1		1	
Colon	2		1	
Jéjunum	5		2	
Estomac	1		3	
Pancréas	1			
Voies B.	1			
Div. Meckel	1		1	
Poumons	1		3	
Testicule				
Ovaire				
Pelvis	1			
?	5		0	
Total	72		44	

CARACTERES HISTOLOGIQUES DE LA TUMEUR

Les caractères histologiques de la tumeur ne paraissent pas jouer un rôle. Il n'est pas signalé de différences histologiques, lorsque les lésions cardiaques sont constatées. Le caractère argentaffine, en particulier, est retrouvé de façon identique dans les deux séries de cas. (Tableau VI) :

— 88 % des tumeurs sont argentaffines en cas de lésions cardiaques (26 fois ce caractère a été indiqué) ;

— 80 % le sont, en l'absence de lésion cardiaques (15 indications).

Tableau VI : Argentaphilie

	Argentaphilie		*Non argentaphile*
Présence de lésions cardiaques.....	23	88 %	3 (11 %) sur 26
Absence de lésions cardiaques.....	12	80 %	3 (20 %) sur 15

Le fait que parmi les tumeurs carcinoïdes sécrétantes aucun caractère distinctif ne puisse être retrouvé, trouve une autre confirmation supplémentaire, lorsqu'au cours de l'observation, sans aucune modification de la symptomatologie du syndrome sécrétant, on assiste à la

CONSTITUTION PROGRESSIVE DES LESIONS CARDIAQUES

Ce fait a été particulièrement remarqué par THORSON dans l'observation de la malade de NORDENFELT. Chez une femme de trente-sept ans apparaissent, en effet, des phénomènes vasomoteurs paroxystiques cutanés en 1942. Leur répétition amène NORDENFELT à suspecter l'existence d'un carcinoïde sécrétant. Après découverte d'une anomalie radiologique iléale, le diagnostic est confirmé au cours d'une intervention chirurgicale, pratiquée en 1952, qui découvre un carcinoïde iléal avec métastases ganglionnaires, ovariennes, hépatiques. On fait l'exérèse de la tumeur et des métastases accessibles, rétropéritonéales en particulier. Les bouffées vasomotrices diminuent en nombre et intensité. L'examen cardiaque est strictement normal à cette époque. Mais, en 1953, les phénomènes vasomoteurs réapparaissent. Au cours de ceux-ci, un galop (?) présystolique est pour la première fois entendu. En 1954, le galop présystolique est devenu constant. Il s'accompagne d'un souffle systolique et d'un roulement présystolique, perçus dans les deuxième et troisième espaces intercostaux gauches. Un examen hémodynamique confirme l'existence d'un gradient : ventricule - artère pulmonaire, donc d'une sténose modérée de l'orifice pulmonaire. Un tracé d'insuffisance tricuspide apparaît, au cours du cathétérisme, au moment de l'évolution d'un paroxysme vasomoteur. La malade décède en 1955 dans un tableau d'insuffisance cardiaque et l'examen anatomique découvre : une sténose de l'orifice pulmonaire admettant à peine le petit doigt. Les valves en sont épaissies et soudées. L'orifice tricuspidien admet deux doigts. Les valves en sont, elles aussi, épaissies et fusionnées sur leur bord libre. Les cordages sont épaissis et soudés.

La constitution manifeste de ces lésions cardiaques, au cours de l'observation d'une tumeur carcinoïde sécrétante, a été d'ailleurs notée

par d'autres auteurs : Duncan (1955), Eyler (1956), Ruhrmann (1956), Sparks (1957), Traissac (1958), Béan, puis Charms (1954), en rapportent des exemples. Ce fait semble confirmé, si on remarque les différences des délais évolutifs qui existent entre les malades porteurs ou non de lésion cardiaque.

Tableau VII

Evolution des premiers symptomes

	Lésion cardiaque anatomo-clinique	*Lésion cardiaque = 0 anatomo-clinique*
Evolution totale	87 mois (57 mesures)	68 mois (37 mesures)
Flush	64 mois (52 mesures)	40 mois (33 mesures)
Diarrhée	46 mois (44 mesures)	49 mois (25 mesures)

En cas de lésion cardiaque, l'évolution des premiers symptômes remonte, en moyenne, à 87 mois (57 mesures), celle des premiers accès vasomoteurs à 64 mois (52 mesures), la diarrhée évolue depuis 46 mois en moyenne (44 mesures).

En l'absence de lésion cardiaque, les chiffres moyens sont respectivement de : 68 mois (37 mesures) pour l'évolution totale, 40 mois (33 mesures) pour les accès vasomoteurs, 49 mois (25 mesures) pour la diarrhée.

Sauf en ce qui concerne ce dernier chiffre, les différences observées paraissent significatives.

En résumé, l'apparition de désordres cardiaques paraît donc bien liée à la longueur de l'évolution d'un syndrome sécrétant. L'intervention d'un facteur supplémentaire ne paraît pas probable.

RETENTISSEMENT EVOLUTIF DE CES LESIONS CARDIAQUES

A la lecture des observations, on trouve dix-huit fois mention d'un tableau d'insuffisance cardiaque terminale avec : volumineux œdèmes, épanchements séreux, hépatomégalie associant au caractère malin secondaire, des signes de foie asystolique droit : reflux hépato-jugulaire, impulsion systolique. L'incidence évolutive de ces lésions n'est donc pas négligeable et semble, dans un tiers des cas, être directement responsable de l'issue fatale.

CARACTERES ANATOMIQUES DES LESIONS

Les caractères anatomiques des lésions et le développement important de celles-ci, explique largement cette incidence et les caractères de l'insuffisance cardiaque, de type droit observée. *Parmi les trois tuniques cardiaques*, l'endocarde est, manifestement, celle qui est la plus lesée, et dont les anomalies sont les plus patentes.

L'ATTEINTE PÉRICARDIQUE a été trouvée six fois. Dans trois cas, elle n'était pas isolée et coexistait avec les désordres endocardiques habituels. Ainsi, SCHOLTE signale un épaississement péricardique simple ; ALTMANN des plaques de fibrose péricardique ; COSH, enfin, un aspect dépoli en regard de l'oreillette droite. Mais, par ailleurs, deux auteurs rapportent une atteinte péricardique isolée : DOCKERTY, au cours d'un syndrome sécrétant typique, secondaire à une tumeur apparemment d'origine testiculaire, voit apparaître un tableau d'insuffisance cardiaque droite et découvre lors de l'examen anatomique une péricardite constrictive. Il n'existe, par contre, aucune lésion endocardique et valvulaire. SHAW, de même, découvre chez un homme de soixante-neuf ans, une péricardite adhésive, partiellement calcifiée, en regard du ventricule droit. Simultanément, existaient des calcifications de l'orifice aortique qui est légèrement sténosé. L'endocarde est par ailleurs normal. Ces deux observations font évoquer une étiologie probablement indépendante du syndrome sécrétant. C'est ce qui nous a fait classer ces deux observations parmi les lésions cardiaques d'imputabilité douteuse. Il ne nous semble pas que la fréquence, et le caractère des lésions péricardiques, puissent être des arguments valables pour les incorporer à celles directement secondaires au syndrome carcinoïde.

L'ATTEINTE MYOCARDIQUE, lorsqu'elle est décrite, semble aussi être d'un type particulier.

Il est en effet possible de rencontrer, au sein du tissu myocardique, des îlots cellulaires ayant les caractères d'un tissu métastatique. Il s'agit, d'ailleurs, en général, de foyers métastatiques de petite taille. WALDENSTROM signale, dans un cas de THORSON (n° 2, Tableau V) la présence de foyers cellulaires arrondis, de taille variable, qu'il considère comme métastatiques. Mais le reste du cœur est par ailleurs normal. SPAIN découvre des métastases myocardiques, dans un cas, par ailleurs caractérisé par une double sténose orificielle tricuspide et pulmonaire. MAC DONALD, enfin, découvre des nodules métastatiques sous l'épicarde du ventricule gauche, dans le septum, et dans la paroi du ventricule droit, nodules qui coexistent avec une sténose serrée de l'orifice pulmonaire. Ces lésions myocardiques paraissent être du

domaine carcinologique, mais nous semblent sans rapport avec les lésions propres du syndrome sécrétant, lésions dont le mécanisme est probablement très différent. Un point, important à souligner, est que la présence de tels dépôts métastatiques intracardiaques n'est aucunement lié au développement des lésions endocardiques.

Certains observateurs rapportent enfin des lésions de sclérose myocardique, plus ou moins banale, et qui sont, probablement, plus en rapport avec l'âge du sujet au moment du décès, qu'avec l'existence de la tumeur carcinoïde.

L'ATTEINTE ENDOCARDIQUE et celle des appareils valvulaires, sont, par contre, les lésions quasi électives et constantes. Nous la trouvons, de façon certaine, dans les 59 observations anatomiques du Tableau I. Les signes valvulaires : cliniques ou hémodynamiques, sont présents dans les 16 observations des Tableaux II et III. Seules les 2 observations de DOCKERTY et de SHAW, déjà signalées, rapportent une lésion péricardique avec endocarde normal. Mais nous avons déjà vu, que ces deux cas ne peuvent être admis sans discussion, dans le cadre des lésions cardiaques de la carcinoïdose.

REPARTITION DES LESIONS

Parmi les 40 observations, pour lesquelles un compte rendu anatomique, détaillé et complet, est connu, nous avons relevé la répartition du siège des lésions endocardiques observées. Les résultats en sont consignés dans le tableau ci-joint.

Tableau VIII

Oreillette droite :		*Ventricule droit :*	
— dilatée	21	— dilaté	21
— paroi anormale	27	— paroi anormale	19
Oreillette gauche :	5		
Ventricule gauche :	2		
Orifice tricuspidien :			
— Lésions	49 + 1 probable		
— Insuff.	19 + 6 —		
— Sténose	17 + 1 —		
Orifice pulmonaire :			
— Lésions	47 + 2 —		
— Insuff.	4		
— Sténose	36		
Lésions mentionnées mais non décrites			19
Lésions décrites			40

La répartition des lésions valvulaires se fait de la façon suivante :
— 49 fois lésions tricuspidiennes + 1 probable ;
— 47 fois lésions pulmonaires + 2 probables ;
— 16 fois lésions mitrales (plus une douteuse) ;
— 7 fois, enfin, lésions aortiques.

Un premier fait est d'emblée à souligner : les lésions décrites sur les orifices valvulaires droits : orifices pulmonaire et tricuspide, sont d'une importance et d'un degré sans commune mesure avec celles trouvées sur les orifices gauches mitral et aortique. Pour ces derniers, il n'est question que d'épaississement discret des bords valvulaires. Souvent ce n'est que l'examen microscopique qui permet de mettre en évidence la présence de lésions valvulaires. Les orifices droits sont, par contre, le siège de lésions d'emblée manifestes.

Parmi 40 lésions valvulaires décrites, de façon complète, on trouve : 10 fois une insuffisance tricuspidienne (plus 6 cas douteux) (47 %) ; 17 fois une lésion de sténose tricuspidienne (plus un cas douteux) (42 %) ; 4 fois une insuffisance pulmonaire (10 %); 36 fois, enfin, une sténose pulmonaire (90 %). Ces lésions valvulaires, en particulier les lésions de rétrécissement, sont parfois très développées. L'orifice pulmonaire n'admet souvent que l'extrémité du petit doigt. A une prépondérance quantitative, s'adjoint donc une prépondérance qualitative, de l'atteinte des orifices valvulaires droits.

Type macroscopique des lésions valvulaires

Nous avons réuni, dans le tableau suivant, les associations lésionnelles observées, sur les appareils valvulaires droits. Il est noté que sur un même orifice, les observateurs constatent, très souvent, une double lésion de sténose et d'insuffisance associée.

La prééminence numérique revient évidemment *aux lésions sténosantes de l'orifice pulmonaire*. Non seulement cette lésion est numériquement la plus fréquente, mais le schéma, reproduisant les divers cas de lésions simultanées, montre bien sa présence de façon quasi-constante (90 % des cas). Son degré est variable selon les observations. (Nous avons essayé de schématiser celle-ci dans nos tableaux.) L'aspect est cependant, quel que soit le degré de la sténose, assez monotone. Il s'agit d'un rétrécissement annulaire provoqué par la soudure du bord libre des valvules au niveau des commissures. Un véritable diaphragme est ainsi formé par des valves soudées et souvent rétractées. L'orifice central, de taille variable, prend alors une forme grossièrement triangulaire. Cette sténose, malgré quelques exceptions, demeure d'un degré

modéré. Elle ne s'accompagne pas, comme dans les sténoses pulmonaires orificielles congénitales, d'une dilatation sus-stricturale de l'artère pulmonaire.

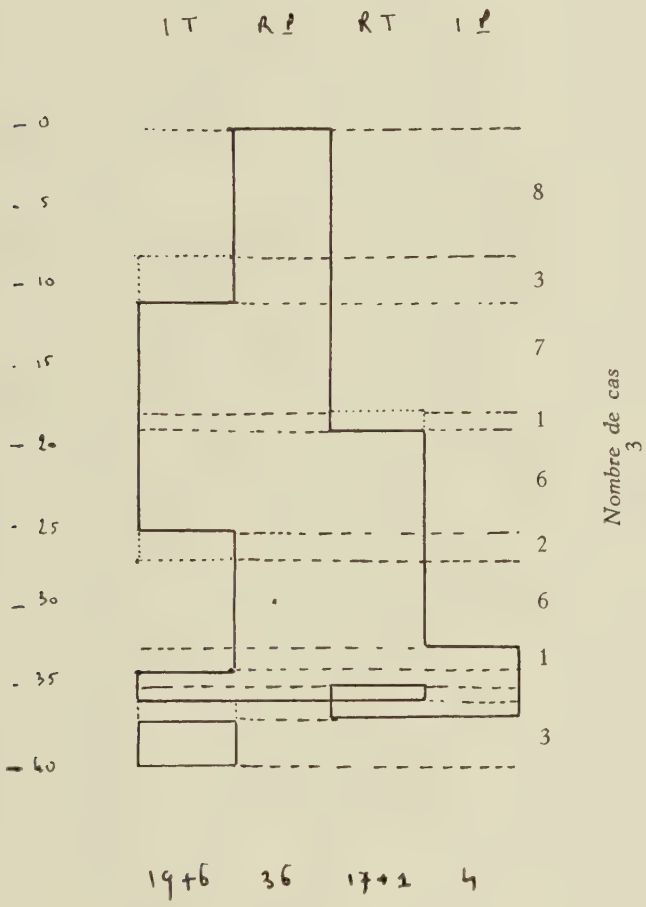

Répartition des lésions valvulaires droites selon leurs associations

IT : insuffisance tricuspidienne
RP : rétrécissement pulmonaire
RT : rétrécissement tricuspidien
IP : insuffisance pulmonaire
(*En pointillés, cas douteux*)

Si *l'insuffisance de l'appareil valvulaire pulmonaire* est rarement affirmée par les observateurs, la description qu'ils donnent de l'orifice rend souvent sa présence probable. Les valves sont, en effet, épaissies

et rétractées, ceci surtout le long de leur bord libre, par l'adjonction, au tissu valvulaire, de plages d'un dépôt blanchâtre épais, scléreux, plus ou moins dur, qui leur fait perdre leur souplesse originelle. Prédominant le long du bord libre, la présence de ce dépôt et son développement est à l'origine des lésions sténosantes. Souvent plus développé, sur les deux faces de chaque valve sigmoïde, il comble en partie ou totalement la concavité du nid sigmoïdien. De plus, les phénomènes de rétraction et de sclérose qu'il détermine sur l'appareil valvulaire, font, que celui-ci, rigide, difficilement mobilisable, paraît fréquemment insuffisant. Rétraction et sclérose peuvent d'ailleurs entraîner une véritable éversion d'une valve.

Le dépôt blanchâtre ne demeure pas d'ailleurs localisé au seul appareil valvulaire et peut se prolonger sur les premiers millimètres de la paroi de l'artère pulmonaire.

Au niveau de l'appareil tricuspidien, l'apparition de dépôts surajoutés va créer grossièrement un nombre équivalent de sténose et d'insuffisance. Là encore, la prédilection de la localisation sur le bord libre, entraîne une rigidité de celui-ci et souvent une soudure commissurale plus ou moins développée. La rétraction de l'appareil valvulaire, la soudure et la fusion des piliers, envahis, souvent rétractés, raccourcis de façon considérable, rend bien compte du mécanisme anatomopathologique de l'insuffisance ainsi créée. Il est par contre rare que l'atteinte de l'anneau tricuspidien contribue à aggraver, par son raccourcissement ou sa dilatation, une sténose ou une insuffisance tricuspidienne.

L'existence de dépôts d'un tissu blanchâtre fibreux, épais et induré à la surface des appareils valvulaires explique ainsi la création de troubles hémodynamiques et anatomiques. Mais le territoire n'en est pas limité aux seules valvules. L'endocarde cavitaire droit peut en être le siège. Les dépôts sous forme de plages blanches isolées ou sous forme de coulée de proche en proche, gagnent la paroi de l'oreillette droite (27 fois) ou du ventricule droit (19).

Ces îlots, épais et indurés, parfois de consistance cartilagineuse, peuvent plus ou moins confluer, et contribuer à donner à l'ensemble de la paroi auriculaire une consistance, tout à fait inhabituelle.

Pour l'endocarde ventriculaire droit, ils se présentent souvent comme une véritable coulée, englobant et rétractant les piliers. Ils masquent ainsi les limites entre valves et cordages, ou entre cordages et muscle. Les valves paraissent ainsi parfois s'insérer directement sur le muscle papillaire.

Dans les cavités gauches, les lésions valvulaires et endocardiques sont, on l'a vu, beaucoup moins fréquentes et moins développées. Une exception cependant doit être signalée : le cas de Mac Kusik, dans

lequel existait une communication interauriculaire à shunt droit gauche. Nous reviendrons ultérieurement sur cette observation privilégiée. Mais en dehors de ce cas, les lésions valvulaires mitrales et aortiques sont toujours d'un degré modeste. L'épaississement, lorsqu'il est constaté, est limité au bord libre valvulaire. Les valves demeurent en général souples. Un certain degré de sténose mitrale a cependant pu être observée par RATZENHOFER. L'épaississement des cordages a enfin été relevé. L'orifice aortique est plus rarement atteint encore. Il peut cependant apparaître, sur ses valves, un petit épaississement du bord libre. Mais l'interprétation de ces lésions est souvent rendue difficile pour la coexistence de lésions athéromateuses.

Ainsi lésions valvulaires et endocardiques, prédominant sur les cavités droites, sont liées à l'apparition de dépôts blanchâtres, épais, recouvrant le tissu endocardique et valvulaire, et qui entraînent les modifications structurales constatées. La plus fréquente est le rétrécissement de l'orifice valvulaire pulmonaire.

ANATOMIE MICROSCOPIQUE

L'anatomie microscopique des lésions permet de préciser la nature des dépôts endocardiques.

Un premier point est à souligner : il semble s'agir, à l'examen de la coupe, non d'une lésion endocardique, mais d'une prolifération conjonctive, recouvrant en surface, comme un véritable tapis, un endocarde de structure presque normale. La limitante élastique interne est conservée, et le tissu sous-jacent peu modifié. Cependant, à son contact, on constate parfois, des zones d'infiltration cellulaire et une augmentation des vaisseaux visibles.

C'est superficiellement que se trouve, comme accolé à la limitante élastique, un tissu anormal. Remarquable par son aspect paucicellulaire, il s'agit d'un tissu fait, à peu près exclusivement, de fibres collagènes, étroitement tassées les unes sur les autres, et orientées selon une direction parallèle à la surface endocardique. Ce dépôt peut prendre une épaisseur considérable. En son sein, les colorations électives mettent en évidence des fibres réticulées, mais peu de fibres élastiques. Dans quelques espaces ovalaires, laissés libres par le tissu fibreux, se trouvent quelques cellules mononuclées. Si la couche superficielle de ce tissu fibreux est remarquablement pauvre en éléments cellulaires et en vaisseaux, le nombre de ceux-ci paraît augmenter au fur et à mesure que l'on se rapproche du tissu endocardique lui-même. Il s'agit d'éléments de type lymphocytaires ou de nature discutée : macrophages, mastocytes, selon les auteurs.

En regard de l'endocarde valvulaire, éléments cellulaires et vaisseaux paraissent plus nombreux au sein du tissu fibreux. Les vaisseaux de taille variable, certains ayant cent fois le diamètre d'une hématie, auraient une paroi musculaire épaissie (MAC DONALD).

L'anneau valvulaire est parfois le siège d'une infiltration lymphocytaire discrète. On y a décrit, aussi, quelques groupes de cellules mononuclées, ovulaires ou fusiformes.

La description de ces lésions, faite déjà par SCHOLTE en 1931, a été reprise par MAC KUSIK, HÉDINGER, EYLER, MAC DONALD. THORSON en a fait l'étude en 1958. Récemment, enfin, COSH, en 1959, à propos de trois cas, en fait une description détaillée. Il complète, d'ailleurs, celle-ci par une étude au microscope électronique de la structure fibrillaire de ce tissu. Celle-ci paraît être faite de fibrilles mesurant 400 à 500 A, et dont l'aspect est celui de fibrilles collagènes d'évolution récente.

COEXISTENCE D'AUTRES LESIONS

Si on élimine la coexistence d'autres lésions occasionnelles, d'origine athéromateuse ou manifestement rhumatismale, deux éventualités demeurent à étudier.

SPAIN a, en effet, rapporté une série de cas, associant curieusement une carcinoïdose, compliquée souvent de lésions cardiaques du type précédent, et des *anomalies cardio-vasculaires de type congénital*. Dans une série de 26 carcinoïdes, dont 10 avec lésions endocardiques, il dénombre : 3 anomalies de l'arc aortique ; 3 communications interauriculaires de type « patent foramèn ovalé » ; 1 valve du sinus coronaire ; 1 dextrocardie ; 1 quadricuspidie pulmonaire ; 1 naissance isolée de l'artère circonflexe gauche.

Parmi les 130 observations de carcinoïdose que nous avons recueillies, nous trouvons (en dehors des cas de SPAIN), trois fois l'existence d'une communication interauriculaire ; 1 cas de tétracuspidie pulmonaire ; 1 cas de bicuspidie pulmonaire. La fréquence de la coexistence, signalée par SPAIN, nous paraît donc beaucoup moins importante qu'à cet auteur.

La seconde éventualité à retenir est la découverte, par quelques auteurs, de *lésions portant*, non plus sur l'endocarde, mais sur la *paroi de certains vaisseaux*. Sept fois est signalé un épaississement de l'intima des branches de moyen et petit calibre, de l'artère pulmonaire. THORSON, SNOW, MAC DODALD, EYLER, rapportent ce fait, de même que COSH pour deux de ses malades. Les auteurs font d'ailleurs le rapprochement entre ces lésions, leur aspect histologique, et celles

constatées sur l'endocarde. HEGGLIN trouve lui un épaississement de la paroi des veines sus-hépatiques. Cet épaississement colorable, siège entre l'endothélium veineux et la média. Il n'est pas retrouvé sur les autres vaisseaux abdominaux, et ne se trouve qu'en aval des métastases hépatiques. KAHR signale la même découverte dans un de ses cas.

La nature de ces anomalies vasculaires est évidemment discutable, mais appelle, de toute évidence, sa mise en parallèle avec les lésions endocardiques.

SPECIFICITE LESIONNELLE

Le *caractère spécifique* de ces dernières a été étudié par MAC DONALD en 1957, puis par THORSON. Le premier met, en parallèle, les lésions endocardiques constatées au cours du syndrome carcinoïde sécrétant, et celles observées au cours de diverses autres affections cardiaques : sténose pulmonaire congénitale, endocardite rhumatismale, et bactérienne, endocardite observée au cours de certaines collagénoses, infarctus du myocarde, thrombose fibreuse du cœur, fibro-élastose congénitale. Avec aucune de ces affections, il ne découvre d'identité lésionnelle anatomo-pathologique et exclut toute ressemblance histologique. Tout au plus, une certaine analogie, est-elle signalée avec les lésions de la fibro-élastose congénitale. Mais l'âge différent, l'intégrité relative du tissu endocardique sous-jacent, la prédominance lésionnelle sur les cavités droites, l'absence presque totale de fibres élastiques enfin, sont autant d'arguments différentiels en faveur de la carcinoïdose. L'autonomie, l'individualité des lésions endocardiques découvertes au cours de celle-ci, paraissent donc indiscutables.

SIGNES CLINIQUES DES LESIONS VALVULAIRES

Parmi les 59 observations anatomiques recueillies, les résultats de l'examen clinique sont connus pour 37 malades.

Le signe clinique le plus constant est l'existence *d'un souffle systolique précordial*, signalé 33 fois.

Parfois discret, souvent très intense, il s'accompagne alors d'un frémissement systolique palpatoire. Le foyer maximum en est habituellement la partie interne du troisième espace intercostal gauche. Il existe treize fois isolément, et vingt fois se trouve associé à une séméiologie diastolique.

Parmi la symptomatologie diastolique, le signe le plus fréquent paraît être le *roulement diastolique* : habituellement discret, télédias-

tolique, il s'entend avec un maximum situé à la partie interne du quatrième espace gauche et dans la région xyphoïdienne. Associé constamment au souffle systolique, il tend souvent à encadrer et à masquer le premier bruit. Ce fait observé chez notre malade est retrouvé sur certains enregistrement phonocardiographiques publiés (WALDENSTROM).

Un *bruit de galop perçu* le long du bord gauche du sternum ou vers la xyphoïde est enfin signalé sept fois.

Les modifications des bruits particulièrement du deuxième bruit, paraissent inconstantes. Tantôt est signalé un simple dédoublement du deuxième bruit, tantôt un éclat de celui-ci. Son atténuation ou sa disparition au foyer pulmonaire, signe pourtant classique de sténose pulmonaire, ne paraissent pas fréquemment observés.

Enfin, dix-neuf fois est rapportée une *impulsion systolique jugulaire* sans que le compte rendu anatomique fasse toujours mention de lésions d'insuffisance tricuspidienne évidentes.

Cette séméiologie clinique appelle plusieurs remarques :

Elle est tout d'abord inconstante. Et nous trouvons quatre observations pour lesquelles la séméiologie stéthacoustique précordiale paraît n'avoir montré aucune anomalie. L'examen anatomique découvre cependant, dans ces cas, l'existence de lésions valvulaires indiscutables. En particulier, chez le malade de MOLANDER, où existe une sténose pulmonaire d'un degré moyen. L'examen clinique est de même négatif pour un malade de SJŒRDSMA non décédé (Tableau III) chez lequel, pourtant, l'examen hémodynamique apporte la preuve d'une lésion tricuspidienne. L'absence d'anomalie stethacoustique ne peut donc permettre d'éliminer l'existence d'une lésion cardiaque.

Si l'apparition de la séméiologie stethacoustique est parfois observée au cours de l'évolution de la malade, il n'est pas exceptionnel de constater, tout au moins au début, son *apparition seulement au cours des phénomènes vaso-moteurs paroxystiques.* Ceci conduit à ne pas se contenter, lors du diagnostic clinique de lésion cardiaque, d'un examen en période de repos, mais à répéter celui-ci au cours d'une bouffée vasomotrice. THORSON a le premier observé ce fait, et l'a authentifié par l'enregistrement phonocardiographique.

Si la symptomatologie clinique est inconstante, elle paraît, de plus, pouvoir faire *conclure faussement à l'existence d'une lésion valvulaire.* On remarquera que parmi les cas rassemblés au tableau V (absence de lésions cardiaques vérifiée anatomiquement), sept fois sur dix un souffle systolique est signalé. Certes, il s'agit d'un souffle d'intensité moyenne ou discrète. Mais, en particulier, dans le cas rapporté par THORSON (1954), l'existence de ce souffle systolique avait fait porter

le diagnostic de lésion valvulaire, non confirmé par l'autopsie. THORSON émet l'hypothèse de souffle fonctionnel, lié à l'augmentation des résistances et de la pression artérielle pulmonaires. Quelle que soit la valeur de cette hypothèse, il faut rappeler que l'existence d'un souffle systolique, isolé, ne suffit pas au diagnostic de lésion valvulaire. C'est pourquoi, nous avons rejeté des cas où le diagnostic de celle-ci était tributaire de la clinique seule (Tableaux II et III), les observations où ce signe était retrouvé isolé, quand sa valeur n'était pas confirmée par l'exploration hémodynamique. Nous avons cependant conservé dans ce cadre, l'observation de WARNER. L'apparition, en cours d'observation, d'un souffle systolique, accompagné d'un frémissement systolique palpatoire, et de modifications du deuxième bruit pulmonaire, nous ont paru des arguements suffisants en faveur de l'organicité.

SIGNES ELECTRIQUES ET RADIOLOGIQUES

Les séméiologies électrique et radiologique paraissent décevantes dans l'ensemble de nos cas.

Les signes électriques en faveur d'une anomalie cavitaire droite n'ont été retrouvés que treize fois sur 22 cas où il est fait mention d'un tracé. Les signes de surcharge auriculaire droite sont les plus fréquemment signalés ; la déviation de l'axe QRS vers la droite, un bloc incomplet de la branche droite, sont les seules anomalies généralement trouvées.

Seules méritent d'être signalées, peut-être simplement à titre de curiosité, les anomalies variables de l'onde P. La variation de l'axe et de la morphologie de l'onde auriculaire a en effet été signalée plus haut : (axe de P passant de —30° à + 80°, ceci de façon répétée, et une fois au cours du même enregistrement). Des variations identiques sont trouvées dans une des observations de WELTI et collaborateurs que nous avons eu l'occasion d'examiner. Deux hypothèses peuvent être soulevées pour expliquer ces faits : atypie paroxystique de l'onde d'activation auriculaire malgré l'absence de modification de l'espace PR et de la conduction auriculo-ventriculaire. Existence d'une surcharge droite paroxystique, qui pourrait être attribuée à une manifestation vasomotrice paroxystique. Mais, chez l'une et l'autre malade, il n'a pas été observée de coïncidence entre de telles manifestations vasomotrices et le trouble électrique. Enfin lors des enquêtes hémodynamiques, au cours desquelles on a tenté de provoquer une manifestation vasomotrice, aucune modification de l'auriculogramme n'a été observée... C'est pourquoi il ne nous est pas possible d'apporter une solution à ce problème.

La silhouette radiologique cardiovasculaire est très souvent normale. Il existe parfois cependant, une dilatation plus ou moins importante de l'ombre cardiaque. L'image de dilatation sus-stricturale de l'artère pulmonaire n'est pas retrouvée. Enfin, si dans 8 cas, existaient des signes radiologiques de dilatation des cavités droites, six fois l'aspect radiologique évoquait simultanément une dilatation cavitaire gauche. Seul, l'examen radioscopique, aurait peut-être quelque valeur, au cours d'un phénomène vasomoteur paroxystique, en montrant les modifications du volume et de la cinétique cardiaque au cours de l'accès (cf. plus haut). Mais il ne s'agit pas là, d'une séméiologie qui permette d'affirmer l'existence de désordres endocardiques et valvulaires.

SIGNES HEMODYNAMIQUES

L'exploration hémodynamique revêt évidemment une importance primordiale dans le diagnostic d'une lésion valvulaire droite, du vivant du malade. Elle a été pratiquée neuf fois parmi les cas secondairement vérifiés anatomiquement et ses conclusions ont été ainsi vérifiées. Qu'il s'agisse d'une insuffisance tricuspidienne dont témoignent l'élévation systolique de la pression auriculaire sous forme d'une onde *v* de développement anormal, ou parfois, la difficulté éprouvée lors du cheminement du cathéter, pour faire franchir à celui-ci un anneau tricuspidien, siège d'une régurgitation importante. L'existence d'un gradient diastolique, entre les pressions auriculaire et ventriculaire droite, est en faveur au contraire d'un processus sténosant de l'appareil tricuspidien, gênant le remplissage diastolique ventriculaire, et élevant la pression de la cavité auriculaire.

La valeur d'une telle différence de pression auriculo-ventriculaire n'est peut-être pas cependant absolue, lorsqu'elle coexiste avec des signes hémodynamiques majeurs de regurgitation systolique de l'orifice. L'importance de la fuite systolique, pourrait, lors de la diastole, par addition au volume du débit cardiaque effectif, être à l'origine de différences très modérées de la pression, témoignant d'un « rétrécissement fonctionnel ».

Enfin, une différence importante, dans les chiffres de pression systolique, observés de part et d'autre de la valve pulmonaire, vient témoigner de la sténose de cet appareil valvulaire. Il est par contre difficile de conclure, par l'examen hémodynamique, à l'existence d'une insuffisance valvulaire pulmonaire. Seule, peut-être, l'auscultation intra-cardiaque montrant la naissance d'un souffle diastolique à ce niveau pourrait être un argument. (Nous ne l'avons pas observé pour notre part.) Peut-être faut-il voir ici la raison pour laquelle seules les observations anatomiques font mention d'une telle lésion.

Enfin, sur certains tracés hémodynamiques publiés, il serait possible de constater des signes indirects de l'atteinte de la paroi auriculaire. On constate, en effet, dans quelques cas, que la pression auriculaire, loin de diminuer progressivement au cours de la diastole, subit au cours de la télédiastole, une élévation qui l'amène bientôt à un plateau télédiastolique. Cet aspect, assez voisin de celui recueilli par l'examen hémodynamique au cours de syndromes constrictifs ou adiastoliques, est peut-être à rapprocher des constatations anatomiques fréquemment rapportées : atteinte de la majorité de la paroi auriculaire, qui tapissée du revêtement fibreux caractéristique, perd toute souplesse et toute élasticité jusqu'à ne plus s'affaisser spontanément lors de l'examen anatomique. Cette constatation anatomique verrait peut-être ici sa traduction hémodynamique sous forme de signes d'adiastolie auriculaire droite.

L'intérêt de l'étude hémodynamique est encore accrue, du fait que, pratiqué par voie droite, elle renseigne cependant indirectement, sur l'état des cavités gauches, par l'intermédiaire de la pression capillaire pulmonaire. Or, parmi tous les examens hémodynamiques publiés, nous n'en avons pas recueillis un seul qui ne montre une pression capillaire normale. Il s'agit là d'un argument indirect certes, mais qui vient s'ajouter aux conclusions anatomiques, pour confirmer l'intégrité lésionnelle des cavités gauches, et le siège électivement droit des désordres pariétaux endocardiques.

SIGNES ANGIOCARDIOGRAPHIQUES

On peut s'étonner, à l'étude des observations publiées, de l'absence de documents angiocardiographiques dont l'étude permettrait cependant d'obtenir probablement des précisions sur l'état anatomique de l'endocarde et des orifices valvulaires droits. Ceci s'explique par le souvenir du premier cas rapporté par Biork, Axen, Thorson concernant un jeune homme de dix-neuf ans, atteint d'une tumeur carcinoïde sécrétante, compliquée de lésions tricuspidienne et pulmonaire, et chez lequel le décès coïncida avec l'examen angiocardiographique. C'est probablement, en raison de ce fait, qu'un tel examen n'a pas été, à notre connaissance, tenté au cours de l'évolution de ce syndrome, et demeure, jusqu'à plus ample informé, contre-indiqué chez de tels patients.

Après les caractéristiques cliniques et anatomiques des tumeurs carcinoïdes secrétantes, et l'étude de la symptômatologie cardiaque de cette affection, le troisième élément de leur diagnostic demeure à

étudier : *le syndrome biochimique* dont l'existence paraît aujourd'hui indispensable au diagnostic. A son importance diagnostique se joint un intérêt physiopathologique primordial. C'est pourquoi, nous pensons préférable, de résumer auparavant les connaissances actuelles concernant le corps chimique essentiellement en cause « *la sérotonine* ».

LA SÉROTONINE

A. - Étude générale

La découverte de ce corps et son identification sont les résultats de deux voies différentes de recherche.

La découverte de l'activité vasoconstrictrice du sérum est déjà signalée par O'Connor en 1912. Zuckel, dès 1913, localise l'agent responsable sur les plaquettes sanguines, en étudiant le pouvoir vasoconstricteur du sang défibriné, sur un segment isolé de carotide de bœuf. Hirose, en 1918, montre que l'activité vasoconstrictrice du sang défibriné est proportionnelle au nombre de plaquettes. Reid et Bick, en 1942, confirment que, au cours de la coagulation, apparaît dans le sérum, un facteur vasoconstricteur d'origine plaquettaire. Zucker et Reid, en 1947, affirment l'originalité de ce facteur, qu'ils différencient de l'histamine et des autres facteurs vaso-moteurs connus. Rapport, *enfin*, en 1948, isole, sous forme cristallisée, la *sérétonine* à partir du sérum de bœuf.

D'autre part, l'activité entéromotrice des granulations argentaffines des cellules de Nicolas-Kultchizky est déjà suspectée, en 1914, par Gosset et Masson. C'est le mérite d'Erspammer d'avoir isolé le facteur responsable qu'il baptise « entéramine ». Il en reconnaît l'identité avec la sérotonine en 1958, à la suite des travaux de Rapport, qui définit la formule de la sérotonine et la décrit comme un complexe équimoléculaire : créatinine, sulfate et 5 hydroxy-tryptamine.

La découverte de ce nouveau dérivé allait entraîner tout un ensemble de recherches : tout d'abord biochimiques pour essayer d'en préciser les *méthodes de dosages*. Le *dosage direct* de la stérotonine s'est heurté longtemps à de grandes difficultés techniques.

Les *premières méthodes* ont été basées sur des *principes biologiques* multiples, très sensibles, elles utilisent essentiellement les propriétés de la sérotonine sur la musculature lisse ou la vasomotricité d'un segment vasculaire isolé.

a) L'action sur la musculature lisse a été utilisée par ERSPAMMER pour le dosage, en utilisant l'utérus de rate castrée, en état d'œstrum. TOA utilise la musculature colique atropinisée du rat. D'autres auteurs utilisent la musculature gastrique du chat.

b) On peut utiliser aussi, en vue du dosage biologique, les propriétés vasomotrices du produit, sur un segment isolé de carotide de bœuf ou sur l'oreille perfusée du lapin.

c) L'action sur le muscle cardiaque de certains mollusques a pu être proposée.

Plus récentes sont les méthodes de dosage physique. — Introduites par ERSPAMMER et UDENFRIEND, elles utilisent essentiellement : soit l'absorption élective en ultra-violet (maximum d'absorption à 275 mμ), avec pic secondaire d'absorption à 295 mμ, soit la colorimétrie. La réaction obtenue avec le d-nitroso β naphtol entraîne l'apparition de sels de diazonium colorés en violet. Soit enfin la fluorométrie : sous une lumière d'activation de 295 mμ, la solution de sérotonine émet une lumière fluorescente de 330 mμ de longueur d'onde. Cette dernière méthode, la plus sensible, puisqu'elle permet d'obtenir une sensibilité de 0,05 γ/ml (les deux précédentes n'atteignent qu'une sensibilité de 1 γ/ml) exige cependant un appareillage spectro-fluorométrique spécial. Enfin, des méthodes purement chimiques décrites essentiellement par JEPSON et STEVENS utilisent l'isolement chromatographique, puis la lecture en ultra-violet.

Quelle que soit, cependant, la méthode utilisée, il faut insister sur l'importance de deux faits : lorsqu'il s'agit de dosages à partir du sang, le mode de prélèvement peut modifier les résultats par une lyse éventuelle des plaquettes. Enfin, avant tout dosage, le temps d'extraction prend une importance capitale. On utilise en général l'acétone pour cette extraction préalable.

En biochimie clinique le dosage direct de la sérotonine peut être complété par un dosage indirect : celui du taux d'excrétion de son principal métabolite urinaire inactif : l'acide 5-hydroxy-indol-acétique. Si la recherche qualitative de celui-ci (et celle de corps voisins) est habituellement pratiquée par chromatographie, le dosage biochimique en est habituellement fait par une méthode dérivée de celle de SJŒRDSMA-UDENFRIEND : Après extraction à l'éther, coloration rouge par l'α nitroso β naphtol, en présence d'acide nitreux, coloration qui permet un dosage colorimétrique à 650 mμ et 525 mμ.

DISTRIBUTION DE LA SEROTONINE

Ces méthodes de dosages ont permis de préciser la répartition de ce produit biologique, dont la présence paraît assez générale, puisqu'il est retrouvé aussi bien chez les mammifères que chez les mollusques, ainsi que dans le règne végétal (bananes).

Chez les mammifères : malgré quelques variations selon les espèces, la répartition semble en être assez uniforme. La sérotonine est pratiquement toujours retrouvée au niveau de la *muqueuse gastro-intestinale,* à l'exclusion des autres tuniques digestives. Nous avons vu que l'on admet que les granulations argentaffines des cellules de Nicolas-Kultchizky semblent en être la localisation principale si ce n'est élective. Page a mis en évidence la présence de sérotonine dans le *tissu nerveux,* mais à des concentrations moindres. Plus accessoirement le foie, le poumon, le tissu cutané, la rate (en présence de plaquettes) sont des tissus dans lesquels la sérotonine est trouvée à des taux modérés. Dans le sang total, le taux de sérotonine paraît être voisin de 0,1 γ/ml. La quasi totalité de cette sérotonine circulante paraît d'ailleurs être concentrée sur les plaquettes sanguines.

En résumé, et de façon plus précise, on admet aujourd'hui la présence de sérotonine : dans les cellules argentaffines de l'intestin qui paraissent jouer un rôle essentiel dans sa synthèse ; dans les plaquettes sanguines, celles-ci, incapables d'en assurer la synthèse, joueraient un rôle essentiel dans son transport, probablement grâce à un phénomène d'adsorption ou de combinaison réversible ; dans les mastocytes enfin, mais ceci avec quelques réserves. Si on a découvert des taux importants de sérotonine dans les mastocytes de la peau de rat ou dans les tumeurs à mastocytes de la souris, on n'a pu en découvrir dans les mastocytomes de l'homme.

METABOLISME DE LA SEROTONINE

Depuis la connaissance de ces localisations principales de la sérotonine dans l'organisme, les recherches d'Udenfriend, faites à l'aide de tryptophane marqué par le carbone 14, ont permis de préciser le métabolisme de ce corps. La synthèse semble en être effectuée à partir du *tryptophane* pour un double processus : *d'oxydation* d'abord, par une tryptophane-oxydase, active sur le carbone 5 du groupe indol ; *de décarboxylation* ensuite, qui porte sur la chaîne aminée du *5-hydroxy-tryptophane.* La décarboxylase, enzyme essentiel de cette réaction, serait elle-même tributaire du métabolisme de la vitamine B6 (pyri-

doxine). Le résultat de ce double processus, d'oxydation et de décarboxylation, est la *5-hydroxy-tryptamine* qui, par adjonction d'un groupement sulfate-créatinine, représente la sérotonine-base.

Le lieu de cette synthèse paraît aujourd'hui précisé. L'absence de la décarboxylase dans le plasma et les plaquettes rend impossible la localisation de la synthèse à ces derniers. Au contraire, la découverte de cet enzyme dans la muqueuse gastroduodénale surtout, mais aussi dans d'autres tissus : poumons, cerveau, rend probable cette synthèse à leur niveau.

CATABOLISME DE LA SEROTONINE

Le premier terme en est une désamination oxydative qui paraît être le fait d'une aminoxydase trouvée dans le foie, le poumon, le tissu cérébral. L'élimination se fait essentiellement par voie urinaire : soit sous forme de sérotonine libre, mais à un taux très faible ; soit sous la forme du dérivé produit par cette désamination : l'acide 5-hydroxy-indol-acétique, dérivé inactif.

Celui-ci peut, cependant, être lui aussi modifié, qu'il soit éliminé sous forme de 5-hydroxy-indol-acétaldéhyde, ou qu'il le soit sous forme d'un combiné glycinique ou acéturique de l'acide 5-hydroxy-indol-acétique.

On peut encore mettre en évidence d'autres voies, normalement très accessoires, de ce catabolisme de la sérotonine :

— *Acétylation* directe du radical aminé de la sérotonine, réalisant uneN-acétyl-hydroxy-tryptamine.

— *Oxydation* sur un deuxième carbone du noyau indol.

— *Conjugaison glycuronique ou sulfurique* qui porte sur l'oxhydryle 5 de la 5-hydroxy-tryptamine (Mac Isaac et Page).

Le mode de dégration le plus important, est cependant le processus d'acétylation, dont le résultat est l'acide 5-hydroxy-indol-acétique, et dont l'agent enzymatique est l'amino-oxydase hépatique et pulmonaire. Il faut rappeler que *l'iproniazide* est un antagoniste de cet enzyme, et que ce produit entrave donc la destruction de la sérotonine.

DEVENIR DE LA SEROTONINE DANS L'ORGANISME

De ces données biochimiques on peut aujourd'hui déduire les faits suivants : la synthèse est assurée en grande partie par les cellules argentaffines du tractus digestif. Il est probable que le tissu cérébral

est capable de même de la réaliser. Le transfert dans l'organisme a lieu grâce aux plaquettes sanguines. La forme de transfert est, probablement, celle d'une combinaison chimique labile, dans laquelle l'adénosine triphosphorique des plaquettes jouerait un rôle.

La demi-vie de la sérotonine dans l'organisme, mesurée à l'aide de sérotonine marquée est évaluée à : 33 heures dans les plaquettes, 1 à 2 heures dans le cerveau, 10 à 17 heures dans les cellules de la muqueuse digestive. La destruction est assurée en majeure partie par les parenchymes hépatiques et pulmonaires. En particulier, on a observé que, l'interposition du poumon, dans un système de perfusion expérimentale, fait disparaître la propriété vasoconstrictrice du sérum.

L'élimination urinaire du principal dérivé d'excrétion, l'acide 5-hydroxy-indol acétique varie de 5 à 10 mg par jour selon les méthodes de dosage et les sujets.

La régulation de ce métabolisme est encore mal connue. Les hypothèses avancées font jouer un rôle aux hormones glycocorticoïdes qui diminueraient le stock de 5-hydroxy-tryptamine de l'organisme. La thyroxine augmenterait par contre le taux cérébral de ce produit.

PHARMACOLOGIE DE LA SEROTONINE

Elle a été étudiée par de nombreux chercheurs, mais les opinions ne sont pas encore fixées, en ce qui concerne certaines de ses actions : circulatoires et cérébrales en particulier.

L'ACTION SUR LES FIBRES MUSCULAIRES LISSES est par contre bien établie. La sérotonine exerce en effet une action motrice puissante sur celles-ci. Sur les fibres musculaires du tractus digestif, elle stimule le péristaltisme intestinal, et diminue le seuil de la pression intra-luminale nécessaire à son apparition. Elle a une action motrice parallèle, sur la musculature bronchique. Cette action sur la musculature lisse est d'ailleurs à la base des méthodes biologiques utilisées pour le dosage de la sérotonine.

L'ACTION CARDIAQUE est déjà plus complexe. Peu nette chez les mammifères, on a pu mettre en évidence, sur le cœur de chien, isolé et perfusé, une augmentation de la fréquence et de l'amplitude des battements cardiaques (effets chronotrope et inotrope positifs). Sur l'organe en place, PAGE décrit une action biphasique : La sérotonine déterminerait une bradycardie initiale, suivie bientôt d'une phase de tachycardie.

L'ACTION VASCULAIRE PÉRIPHÉRIQUE, étudiée par cet auteur, montre aussi une action biphasique et amphibare : à une *hypotension initiale*, contemporaine de la bradycardie, succède une phase hypertensive d'une durée de dix minutes environ. Elle est parfois suivie d'une nouvelle chute tensionnelle.

L'étude du produit sur organes isolés perfusés montre par contre une action vasoconstrictive nette.

BINET, étudiant l'action de la sérotonine sur une patte isolée, perfusée par le sang de l'animal, mais dont les connections nerveuses sont conservées trouve :

A la suite d'une injection dans la carotide une hypertension portant à la fois sur la circulation générale et locale. Cette dernière serait donc d'origine neurogène. Après énervation, l'action vasoconstrictice locale est retrouvée après injection dans la circulation générale, mais elle serait d'apparition plus tardive. L'injection dans la patte isolée entraîne selon les cas une réponse vasoconstrictrice ou vasodilatatrice. Ce fait est attribué par PAGE aux variations du tonus vasomoteur de l'animal au moment de l'injection. Ceci expliquerait, en outre, la variabilité des réponses selon les espèces et les individus. Enfin la bradycardie et l'hypotension initiale seraient supprimées par vagotomie.

On peut donc admettre que plusieurs actions, de sens souvent contraire, se superposent :

— action locale variable, habituellement à dominante vasoconstrictrice sur la circulation périphérique ;

— action centrale directe vasoconstrictrice et hypertensive de la sérotonine ;

— réflexe régulateur antagoniste immédiat, de nature vagale.

L'action de la sérotonine sur les systèmes circulatoires régionaux a été de même étudiée. Sur le régime circulatoire de la petite circulation, elle entraînerait une réponse pressive nette, plus importante que celle observée sur la circulation périphérique. Encore ce fait est-il mis en doute par certains auteurs. L'apparition d'une vasoconstriction rénale expliquerait la chute du débit urinaire, observée au décours de l'injection de sérotonine, et les lésions de nécrose corticale, parfois constatées, lors d'injections répétées. La sérotonine exercerait enfin une action vaso-dilatatrice sur le réseau artériel coronaire.

L'action vasoconstrictrice de ce produit enfin serait particulièrement nette, au niveau du système veineux de retour. L'injection, ou la perfusion intraveineuse, est en effet suivie, très rapidement, d'un spasme veineux qui interrompt souvent la perfusion, en même temps que des signes inflammatoires périveineux apparaissent.

Le mécanisme de l'action vasomotrice de la sérotonine quel que soit le résultat de celle-ci est lui aussi discuté.

On a vu qu'une action réflexe centrale, de nature vagale, expliquait en partie la bradycardie et l'hypotension observées initialement après l'injection de sérotonine. La vagotomie, chirurgicale ou pharmacologique, semble en effet faire disparaître ces phénomènes initiaux. La nature de l'action vasoconstrictrice est plus discutée. S'agit-il d'une action sur les fibres nerveuses vasomotrices terminales ? L'atténuation de la réponse pressive par les ganglioplégiques, dérivés de l'ammonium quaternaire, serait en faveur de cette hypothèse. D'autres expérimentateurs invoquent la libération locale, sous l'action de la sérotonine, d'histamine. Enfin une troisième hypothèse admet une action centrale de la sérotonine, sur les centres régulateurs du tonus vasomoteur eux-mêmes.

L'ACTION RESPIRATOIRE DE LA SEROTONINE

Elle comporte à côté de son action tonique sur la musculature bronchique une action d'origine centrale probable. L'injection de sérotonine est, en effet, suivie, après une apnée initiale brève, d'une polypnée, *avec hyperventilation* pulmonaire.

On a signalé de plus l'action de la sérotonine sur :

— *La sensibilité périphérique :* l'application locale cutanée est suivie d'une réaction douloureuse.

— *Les cellules sanguines :* la sérotonine injectée entraînerait une thrombocytopénie suivie d'éosinopénie.

— *La coagulation :* mais les hypothèses, qui faisaient jouer un rôle important à la sérotonine libérée par le clou plaquettaire, dans la vasoconstriction et l'hémostase locale, n'ont pas reçu confirmation.

— *La perméabilité capillaire :* L'injection intradermique détermine en effet un œdème voisin de celui provoqué par l'injection d'histamine. Certains ont voulu, à partir de ce fait, expliquer les diverses actions de la sérotonine, par un mécanisme d'histamino-libération. Il semble cependant, que si ces deux produits ont souvent une action parallèle, les mécanismes de l'une et l'autre soient indépendants.

— On a surtout récemment insisté sur le *rôle cérébral de la sérotonine*. Divers arguments sont à la base de ces études :

Tout d'abord, la présence de la sérotonine dans le tissu cérébral particulièrement dans la région hypothalamique. Rappelons, d'autre part, l'existence à cet endroit, des mécanismes biochimiques de la synthèse de ce corps.

Puis, le fait rapporté par tous les expérimentateurs, que tous les produits ayant, in vitro, ou in vivo, une action antagoniste sur les effets musculaires ou circulatoires de la sérotonine, sont des corps connus, par ailleurs, pour leur *action tranquillisante* chlorpromazine, par exemple. C'est de même le cas de la *réserpine* et de ses dérivés, qui ont la propriété, par un processus probablement enzymatique, de diminuer le capital de sérotonine contenu dans le tissu cérébral.

Enfin, la découverte fortuite des propriétés hallucinogènes du L.S.D. 25, ou diéthyl-amide de l'acide lysergique, qui est un corps à action antisérotonine évidente in vitro. Or celui-ci est susceptible de déterminer des états confusionnels voisins parfois de réactions schizoïdes.

Ces faits sont à l'origine des recherches menées actuellement par les psycho-biochimistes qui espèrent découvrir en la sérotonine un métabolite important du tissu cérébral, et qui serait un régulateur de son activité.

Il est enfin nécessaire de rappeler qu'en dehors de son action sur la motricité du tractus gastro-duodénal, la sérotonine paraît expérimentalement susceptible, à fortes doses, de provoquer l'apparition chez le rat, *d'ulcérations hémorragiques gastro-duodénales*. Dans ce domaine encore, des recherches expérimentales sont poursuivies pour essayer de préciser ce fait et son éventuel mécanisme.

L'étude de ce composé, de découverte relativement récente, qu'est la sérotonine, malgré les obscurités nombreuses qui persistent quant à son action pharmacologique et à son rôle physiologique, conduit donc à voir dans ce corps un nouvel intermédiaire chimique, selon l'expression de DE GENNES, analogue probablement aux intermédiaires déjà connus : noradrénaline, acéthylcholine, histamine. Notre but n'est pas d'envisager actuellement les diverses conceptions qui s'opposent à son sujet. Nous nous contenterons dans le chapitre d'essai physiopathologique qui suit, d'essayer de préciser son éventuel rôle au cours de la carcinoïdose. Mais auparavant, il nous faut rappeler les anomalies du métabolisme de la sérotonine constatées au cours de ce syndrome.

Métabolisme de la sérotonine au cours des carcinoïdes secrétants

Le produit d'action vasoconstrictrice, découvert, dès 1936, par ERSPAMMER dans les cellules argentaffines, et dénommé par lui « entéramine », devait être identifié en 1952 par le même ERSPAMMER à la sérotonine. Cette présence de 5-hydroxy-tryptamine, au sein des cellules de KULTCHITZKY, confirmée par BARTER et PEARSE, amenait en 1953 LEMBECK à la rechercher au sein des tumeurs carcinoïdes. Or, cet auteur découvre, en effet, des taux très élevés de ce produit dans le tissu tumoral. Ce fait, confirmé depuis par tous les auteurs, paraît une caractéristique essentielle du tissu carcinoïde, qu'il s'agisse d'ailleurs d'une tumeur carcinoïde sans syndrome sécrétant ou d'un véritable tableau de carcinoïdose.

En dehors des chiffres records cités par LEMBECK (2 800 γ/g), le taux moyen oscille en règle de 100 à 800 γ par gramme de tissu frais. Ce chiffre est peut-être moindre en cas de tumeur carcinoïde sans syndrome sécrétant. SAUER en cite deux cas comportant 31 γ et 86 γ par gramme. Il est en tout cas très élevé dans toutes les observations comportant un syndrome sécrétant, et pour lequel il a été recherché. La moyenne de ces cas, établie sur 18 mesures s'établit à environ 800 γ/g. *Il n'existe pas de différence significative selon qu'il s'agit de cas compliqués ou non de lésions endocardiques.*

Il est possible de conclure de ces recherches, que, parmi les caractéristiques cellulaires des tumeurs carcinoïdes, doit être retenue comme élément histochimique essentiel, la présence d'un taux élevé de sérotonine au sein du tissu tumoral. Ce caractère paraît au moins aussi important, pour le diagnostic anatomopathologique, que l'aspect histologique, et probablement plus sûr que le classique caractère argentaffine.

La connaissance de la richesse du tissu carcinoïde en sérotonine a conduit à rechercher si ce trouble n'entraînait pas de désordres biochimiques dans le milieu circulant. C'est le mérite de SJŒRDSMA, UDENFRIEND et de leur école, d'avoir démontré qu'en présence des manifestations à distance, décrites par BIORK et THORSON, existait bien un trouble profond du métabolisme de la sérotonine.

Le taux d'excrétion urinaire de l'acide 5-hydroxy-indal-acétique est constamment augmenté, et ceci de façon très importante. Au lieu de 5 à 10 mg excrétés journellement, on découvre habituellement dans ces cas des taux supérieurs à 100 mg/24 h, atteignant parfois le gramme. Ainsi était précisé un signe biochimique, considéré comme

constant et pathognomonique de l'affection. Les modalités faciles de son dosage en font aujourd'hui un élément décisif du diagnostic positif.

Ce fait évoque enfin une anomalie du métabolisme de la sérotonine elle-même. C'est ce qui a été ultérieurement confirmé. Le taux de sérotonine circulante est en effet anormalement élevé. Quoique le dosage en soit délicat, les taux habituellement trouvés sont de l'ordre de plusieurs gammas/millilitre (le taux normal n'excède pas 0.1 γ/ml).

La nature de cette sérotonine circulante est discutée. Certains pensent qu'il ne s'agit que d'une augmentation de sérotonine fixée aux corps plaquettaires ; d'autres, au contraire, qu'une saturation du pouvoir de fixation plaquettaire est obtenu pour ces taux et que la sérotonine existerait, dans ces conditions anormales, à *l'état libre* dans le sang.

L'importance des phénomènes de synthèse de la sérotonine est évidemment accrue. Ceci s'explique facilement, si on pense aux quantités de produit dégradé journellement excrétées. UDENFRIEND a pu mettre en évidence l'influence d'un régime diététique équilibré, et par l'emploi du tryptophane marqué, a pu prouver chez quelques malades que 60 % environ du tryptophane ingéré étaient chez eux utilisés pour la synthèse de la sérotonine. La quantité utilisée pour ce même métabolisme, chez l'individu normal, n'est que de 1 % de la ration de tryptophane. Par ailleurs, SCHNECKLOTH, étudiant la rapidité du métabolisme de la sérotonine marquée par le carbone 14, trouve 82 % éliminés par les urines en 4 h ; 100 % en 48 h. Normalement l'excrétion n'est que de 57 % dans les quatre premières heures.

Une véritable déviation métabolique est ainsi mise en évidence, dont la présence, en quantité anormale, de cellules du type argentaffine, paraît responsable. C'est ce phénomène d'hypersécrétion dysmétabolique qui paraît être le phénomène principal et assez singulier de la symptomatologie des tumeurs carcinoïdes avec troubles vasomoteurs (ceci explique pourquoi, nous avons utilisé continuellement le terme de carcinoïde sécrétant).

Cependant les progrès des méthodes d'investigations biochimiques ont amené, ces dernières années, à compliquer quelque peu le problème biochimique des tumeurs carcinoïdes. Les premiers chercheurs, en effet, ne s'étaient appliqués qu'à la mise en évidence de la sérotonine, corps précédemment connu, puis de son dérivé essentiel ; l'acide 5 H I A. Mais actuellement, le métabolisme en étant mieux connu, et les méthodes d'identification ayant progressé, les résultats se compliquent. Ce n'est plus la simple hydroxy-tryptamine qui est découverte au sein du tissu tumoral. Mais en fait, de nombreux corps réunis par le noyau

commun : 5-hydroxy-indol et dont le précurseur commun semble être le 5-hydroxy-tryptophane. C'est ainsi que SJŒRDSMA dosant au sein du tissu tumoral les 5-hydroxy-indol totaux d'une part, la sérotonine et le 5-H I A d'autre part, trouve des différences de l'ordre de 30 % qui doivent correspondre à des dérivés de même nature, de formule chimique voisine, mais non identifiés. Leur existence n'est d'ailleurs pas pure hypothèse, puisque la chromatographie des urines permet d'isoler des corps de la série 5-hydroxy-indol, non encore identifiés (SJŒRDSMA). SCHNECKLOTH, de même, découvre dans les urines d'un de ses malades : 71 % de HIA sous forme libre ou conjuguée ; 7 % de 5-hydroxy-tryptamine libre ; 7 % de 5-hydroxy-tryptamine-glucoro conjuguée ; 7 % d'un hydroxy-indol non identifié ; 8 % d'un métabolite inconnu. Le même auteur décrit au sein d'une tumeur carcinoïde à côté de la présence de sérotonine, à la dose de 0,1 mg par gramme de tissu frais, celle d'un hydroxy-indol dix fois plus abondant, non identifié, et dont les caractéristiques fluométriques sont différentes de celles de la sérotonine ; 310 mμ, lumière d'activation ; 360 mμ, lumière d'émission.

SNOW, de même, avait déjà décrit une discordance semblable, dans les dosages urinaires d'un de ses cas : il existait une différence notable entre le total de la sérotonine, de l'acide 5-hydroxy-indol-acétique, et celui des 5-hydroxy-indol totaux. Cette différence était attribuée par l'auteur à la présence de 5-hydroxy-tryptophane. Il est donc loisible de penser que le trouble métabolique constaté ne porte pas seulement sur la quantité de sérotonine synthétisée et sécrétée. Mais peut être aussi sur la synthèse de corps voisins, à des taux très anormaux. Peut-être serait-ce là, l'explication des variations observées en ce qui concerne le caractère argentaffine cellulaire, selon le produit de la série 5-hydroxy-indol-synthétisé en quantité prépondérante par la tumeur. Nous verrons que, à notre avis, ce fait doit être pris en considération en ce qui concerne le mécanisme physiopathologique de l'affection.

ESSAI PHYSIOPATHOLOGIQUE

Les mécanismes physiopathologiques posent des problèmes nombreux et souvent non résolus. Ceux qui déterminent l'apparition des *troubles digestifs :* diarrhée, accélération du transit et des *troubles respiratoires :* dyspnée asthmatiforme sont, semble-t-il, expliqués par l'action de la sérotonine sur la musculature lisse intestinale et bronchique. L'incidence des *troubles psychiques* dans l'affection ne fait que rappeler les problèmes psycho-biochimiques soulevés par la sérotonine. Nous voudrions surtout nous attacher aux mécanismes qui ont été évoqués pour les troubles proprement cardiovasculaires, c'est-à-dire : les phénomènes vasomoteurs, les troubles cutanés et les lésions cardiaques.

Phénomènes vasomoteurs

Leur apparition et leur répétition paraissent bien être directement liés à l'augmentation du taux de sérotonine ou de ses dérivés circulants. Les arguments cliniques sont en effet majeurs : SJŒRDSMA trouve, chez un de ses patients, une élévation significative (de 200-400 à 600-900 mg par litre) du taux d'excrétion urinaire de l'acide 5 H I A, lors des périodes où les accès vasomoteurs se multiplient. JENSEN constate de même une élévation du taux urinaire de 5 H I A journalier, en rapport avec le nombre d'accès observés au cours de cette même journée. L'ingestion accrue de tryptophane paraît augmenter la fréquence et l'importance de ceux-ci, probablement par accroissement de la quantité de sérotonine métabolisée.

D'autre part les phénomènes vasomoteurs ne s'observent que lorsque de volumineux dépôts de tissu métastatique sont développés, suceptibles ainsi de libérer de grandes quantités de produits sécrétés. Bien plus, le siège de ces dépôts métastatiques, doit répondre, semble-t-il, à certaines caractéristiques topographiques : territoire intra-hépatique ou drainé par le système veineux cave. C'est le cas de toutes nos observations. D'ailleurs, l'ablation de la tumeur primitive et de ses ganglions, lorsqu'ils sont, comme c'est le cas habituel, drainés par le

système porte, est sans action sur la symptomatologie vasomotrice et ceci quel que soit leur développement. Ce fait s'explique assez facilement puisque le parenchyme hépatique sain, riche en amino-oxydase, est capable de détruire très énergiquement la sérotonine véhiculée par le système porte.

Il est enfin fréquemment possible de faire apparaître une bouffée vasomotrice par la simple palpation appuyée d'un foie métastatique tumoral, ou d'une tumeur drainée par le système cave (tumeur testiculaire dans le cas de DOCKERTY, tumeur pelvienne accessible au toucher pelvien dans celui de DAUGHERTY).

Tous ces arguments évoquent donc, au plus haut degré, la libération par le tissu tumoral d'un produit responsable des manifestations vasomotrices. Mais des difficultés surgissent, quant à l'identité de ce produit, et quant à son action.

La première hypothèse qui vient naturellement à l'esprit, est d'incriminer la sérotonine, elle-même, dont la richesse au sein du tissu tumoral, l'élévation du taux sanguin, sont aujourd'hui admis. Mais sa libération, qu'elle ait lieu à partir de métastases hépatiques ou caves, l'oblige à passer, avant d'atteindre le système artériel périphérique, à travers le lit vasculaire pulmonaire. Or, la présence de l'amino-oxydase, agent enzymatique de destruction de la sérotonine, y est un fait établi. BRADLEY montrait déjà, en 1950, l'action destructrice du tissu pulmonaire sur le facteur vasoconstricteur du sang défibriné, c'est-à-dire la sérotonine alors non identifiée. HERRYCK, auparavant, avait montré que l'interposition d'un poumon dans le circuit de perfusion, faisait disparaître l'action de cet agent alors inconnu. De fait, si SJŒRDSMA et collaborateurs ne trouvent aucune différence significative, entre les dosages faits dans l'artère pulmonaire, l'artère fémorale et une veine périphérique, GOBLE, HAY, SANDLER, en 1955, trouvent les taux suivant : VCS : 2,5 γ/ml ; VCI : 2,2 γ/ml ; AP : 5,6 γ/ml ; AH : 1,9 γ/ml, chez un de leurs patients. De même, WELTI et collaborateurs, pratiquant chez leurs malades une série de prélèvement simultanés dans les artères fémorale et pulmonaire, trouvent chaque fois une différence significative quoique peu importantes : AP : 10 γ/ml ; AP : 11 γ/ml ; AP : 7 γ/ml ; AP : 8 γ/ml ; AF : 8 γ/ml ; AF: 7 γ/ml ; AF : 6 γ/ml ; AF : 5,5 γ/ml. Le rôle de barrière que joue normalement le tissu pulmonaire vis-à-vis de la sérotonine paraît donc bien exister, mais en cas de carcinoïde sécrétant, il semble bien que cet obstacle soit débordé, et que les quantités très anormales de sérotonine, libérés dans la petite circulation, rendent compte à elles seules de l'élévation du taux de ce produit observé à la périphérie.

La seconde difficulté rencontrée est plutôt d'ordre théorique et expérimental. Certes, chez le rat, ROWLEY détermine, par injection de

sérotonine, un œdème local avec vasoconstriction veineuse et dilatation capillaire. Chez l'homme, SPIES, puis PAGE étudient l'action d'une perfusion de sérotonine intraveineuse. Le premier obtient, pour une dose de l'ordre de 0,5 mg, une élévation tensionnelle, l'apparition d'oppression thoracique at de douleurs abdominales, enfin un fourmillement des extrémités, et un discret érythème. PAGE, par contre, n'observe aucun phénomène vasomoteur cutané. RODDIE, utilisant *l''artère radiale*, comme voie d'introduction, entraîne l'apparition d'un érythème local qui prend rapidement une teinte cyanique en même temps qu'une augmentation de volume du bras et de la chaleur locale. Les signes disparaissent en 20 minutes environ. De petites hémorragies capillaires sont constatées au décours.

Malgré cette réalisation expérimentale imparfaite, des signes vasomoteurs observés en clinique, des inconnues persistent. D'une part, les différents auteurs qui ont essayé, pendant et en dehors des accès vasomoteurs, de mesurer le taux de sérotonine dans le sang périphérique, n'ont pas réussi à mettre en évidence des variations significatives. Seul, DAUGHERTY signale l'élévation du taux de 5-hydroxytryptamine au cours d'une bouffée vasomotrice. D'autre part, les expérimentations faites chez l'animal, par injection ou perfusion continue, dans le territoire cave, n'ont obtenu que des résultats vasomoteurs et tensionnels biphasiques, que nous avons déjà décrits au cours du chapitre précédent, et qui ne paraissent pas fournir d'explication satisfaisante aux phénomènes cliniques.

C'est pourquoi à côté de l'hypothèse faisant jouer directement à la sérotonine le rôle essentiel dans le déclenchement des phénomènes vasomoteurs, d'autres explications ont été proposées.

Certains auteurs, frappés par la ressemblance clinique et dermatologique qui existe entre ceux-ci et ceux observés lors de la libération locale d'histamine, voient, dans ce dernier produit, libéré sous l'action de la sérotonine, l'agent responsable des phénomènes capillaires et cutanés. L'existence assez fréquente d'un prurit, au cours des accès vasomoteurs, serait un argument supplémentaire. Mais cette hypothèse ne semble pas cependant devoir fournir une explication complète des phénomènes vasculaires, et n'a pas reçu confirmation des dosages d'histamine qui ont pu être pratiqués.

D'autres, s'appuyant sur la ressemblance clinique et surtout topographique de ces accès vasomoteurs, avec les divers réflexes vasodilatateurs d'origine centrale, observés au cours du choc émotif ou de l'érythème pudique, supposent un mécanisme central. La sérotonine, agirait sur les centres régulateurs du tonus vasomoteur, et entraînerait

des réactions cliniquement voisines, de topographie identique, mais d'intensité beaucoup plus forte que celles observées au cours du raptus émotif.

Une troisième hypothèse fait intervenir une certaine quantité de sérotonine libre. Celle-ci serait le résultat d'une décharge brutale de ce produit à partir du tissu tumoral. Malgré l'action destructrice du tissu pulmonaire, la sérotonine serait libérée à certains moments en telles quantités, qu'en aval de la circulation pulmonaire, son taux excéderait le pouvoir de fixation plaquettaire. Cet apport transitoire, de sérotonine libre dans la circulation périphérique, déclencherait alors les phénomènes vasculaires observés. Il est vrai que, seul, DAUGHERTY, par une méthode de dosage biologique, donc plus sensible, a réussi à trouver des différences entre les taux de sérotonine circulante totale, et de sérotonine fixée sur les plaquettes.

Il est enfin possible de penser, que des corps chimiquement voisins de la sérotonine, métabolites anormaux de celle-ci, pourraient être rendus responsables des phénomènes. BÉAN et SPIES ont en effet signalé l'action sur la vascularisation et la température cutanées des dérivés nicotiniques. Or, on sait les relations qui existent entre tryptophane et nicotinamide, le premier étant susceptible d'être utilisé dans la synthèse des dérivés du second.

Lésions cutanées

Quant au mécanisme d'apparition des télangiectasies, il semble être directement tributaire des accès vasomoteurs et de leur répétition. Les télangiectasies cutanées n'apparaissent, en effet, qu'après un certain temps pendant lequel les accès vasomoteurs se sont renouvelés. Les phénomènes de vasodilatation capillaire, transitoires, mais répétés, entraîneraient progressivement les anomalies capillaires permanentes responsables. Certaines expérimentations (RODDIE) ont d'ailleurs reproduit des lésions élémentaires de ce type.

L'étude pathologique des lésions cutanées serait incomplète si on ne soulevait pas le problème des phénomènes pellagroïdes fréquemment observés au cours du syndrome. Certes, l'importance des troubles digestifs, de la diarrhée en particulier, suffirait pour certains, à expliquer ces signes d'avitaminose nicotinamidique. Mais on peut aussi penser, que la déviation d'une majeure partie du tryptophane ingéré, de sa voie métabolique normale (c'est-à-dire la synthèse nicotinamidique) pourrait de ce chef, être responsable directement de ces signes d'avitaminose.

Lésions cardiaques

Depuis leur découverte, et celle du rôle joué par les 5-hydroxy-indols au cours de l'évolution des tumeurs sécrétantes, leur mécanisme a été étudié par de nombreux auteurs, sans résultats jusqu'ici.

La constatation d'un certain nombre de faits conduit, en effet, à voir, dans la sérotonine, en excès dans la petite circulation, l'agent directement responsable. La localisation quasi-élective des lésions endocardiques à droite, est un premier argument. Seules, en effet, les cavités droites, en amont du filtre pulmonaire, sont mises en présence de taux élevés de sérotonine, libérés en excès par les dépôts métastatiques. Nous avons vu que la répartition des dépôts métastatiques observés, en cas de syndrome sécrétant compliqué ou non de lésion cardiaque, semblait répondre à cette règle. De plus, l'observation de lésions endocardiques se voit dans les formes où l'évolution du syndrome sécrétant paraît avoir été la plus prolongée. On peut aussi remarquer que l'apparition de telles lésions semble être le fait de formes dans lesquelles le trouble métabolique est particulièrement important. Parmi les observations recueillies, la moyenne de l'excrétion urinaire de l'acide 5-H I A s'élève à 250 mg/24 h en cas de lésion cardiaque, alors qu'elle n'est que de 169 mg/24 h en leur absence.

Tableau IX

	Lésions C.V.	*Cœur normal*
5 HIA urine	252 mg/24 h (17 mesures)	169 mg/24 h (27 mesures)
5 HT sang	1 γ,6 (9 mesures)	1 γ,3 (9 mesures)
5 HT tumeur	917 γ/gr (8 mesures)	964 γ/gr (5 mesures)

Enfin, la localisation essentielle (si ce n'est exclusive) des lésions semblant être endocardique, tout paraît concorder pour envisager le rôle direct, immédiat, d'un facteur anormalement présent dans le torrent circulatoire.

Une observation privilégiée de Mac Kusik vient encore étayer cette hypothèse : il s'agit de celle d'une femme de soixante-sept ans, chez laquelle évoluait une tumeur carcinoïde sécrétante depuis au moins un an : diarrhée, phénomènes vasomoteurs coexistaient avec un tableau de sténose iléale et une hépatomégalie nodulaire. Des anomalies cardiaques sont alors découvertes : impulsion systolique palpable

au bord gauche du sternum ; souffle systolique intense entendu au quatrième espace intercostal gauche ; souffle diastolique entendu dans le même territoire. Les veines du cou sont turgescentes. Mais simultanément sont observés : une cyanose généralisée importante ; une polyglobulie à 6 540 000 globules rouges ; enfin une désaturation oxygénée périphérique. Or, l'autopsie, pratiquée lors du décès de la malade, découvre : un carcinoïde iléal typique argentaffine, des métastases hépatiques. L'examen du cœur montre une communication interauriculaire de 1 cm 5 de diamètre obturée par une membrane grillagée à grandes perforations. Or, dans ce cas, les lésions endocardiques, d'un type d'ailleurs habituel, ne sont pas seulement observées au *niveau des cavités droites.*

Sur celles-ci on constate en effet : épaississement des bords libres et des cordages tendineux qui rendent l'appareil valvulaire tricuspidien à la fois insuffisant et rétréci et une déformation importante de l'orifice pulmonaire qui apparaît lui aussi sténosé et insuffisant (les valves en étant éversées).

Mais *sur les cavités gauches*, des lésions de nature identique sont observées et leur développement sur l'orifice mitral en particulier paraît être beaucoup plus marqué que ce qu'il est habituel de constater en cas de lésions endocardiques de la carcinoïdose. La valve mitrale est le siège d'une fibrose marquée située sur les valves et les cordages. Un revêtement anormal, endocardique, est constaté sur la paroi du ventricule gauche. Enfin, certaines artères périphériques sont le siège d'un épaississement de l'intima artérielle, analogue à ce qui est parfois constaté sur les artérioles pulmonaires dans les observations de carcinoïde sécrétant.

On est tenté, à la lecture de cette observation, de penser que l'existence d'une C.I.A. avec shunt droit-gauche (dont témoignent cyanose, désatuartion, polyglobulie) a amené, au contact des cavités gauches, l'agent responsable des lésions endocardiques qui en dehors d'une telle éventualité, ne serait au contact que des seules cavités droites. Il n'a pas été publié d'autres observations de ce type. Seules quelques observations, comportant une communication interauriculaire, ont été publiées et aucune ne comportait l'existence d'un shunt droit-gauche.

Il faut enfin rappeler la découverte, dans quelques observations, de lésions de l'endartère ou de l'endothélium veineux, assez voisines des lésions endocardiques, et dont la topographie est strictement limitée aux segments vasculaires situés en aval des foyers sécrétants et en amont du filtre pulmonaire : veines sus-hépatiques — branches de l'artère pulmonaire.

A l'encontre de ces observations cliniques et anatomo-pathologiques, l'expérimentation animale n'apporte jusqu'à ce jour que des arguments négatifs. Il n'a jamais été possible, à l'aide de perfusions ou d'injections répétées de sérotonine pure dans les cavités droites de réaliser des lésions endocardiques comparables. Seuls, récemment, Rossi et ses collaborateurs signalent chez le cobaye, l'apparition, après injections quotidiennes intraveineuses de sérotonine, d'un épaississement de l'intima de l'artère pulmonaire et de ses branches, épaississement dû à une prolifération fibroblastique. Malgré ces résultats, partiels et incomplets, il n'a encore jamais été possible de réaliser des lésions endocardiques par l'action de la sérotonine.

C'est pourquoi, abandonnant l'hypothèse d'une action directe de la sérotonine sur l'endocarde et l'endothélium vasculaire, on a soulevé l'hypothèse du retentissement, sur l'endocarde, des modifications brutales du régime circulatoire de la petite circulation, observées au cours des bouffées vasomotrices. Comroé, puis Mac Cannon observent, en effet, chez l'animal une élévation transitoire, mais nette des pressions systoliques et moyennes de l'artère pulmonaire, lors de l'injection de sérotonine. Baldrighi confirme ce phénomène lors de cathétérismes droit chez l'homme De tels à-coups hypertensifs pourraient peut-être provoquer, sur l'endocarde droit, des lésions secondaires, que certains ont rapproché des lésions endomyocardiques observées sur les cavités gauches, après emploi de produits hypertenseurs : noradrénaline, en particulier (NAHAS). Cependant l'aspect des lésions paraît à la coupe très différent, et il n'est pas décrit de lésions électives endocardiques gauches au cours de l'évolution de l'hypertension paroxystique, provoquée par un phéochromocytome. Cependant ce retentissement sur les cavités gauches devrait reproduire les mêmes modifications histologiques. Sjœrdsma, puis Thorson, n'ont d'ailleurs pas trouvé au cours de l'exploration hémodynamique de leurs patients, des variations importantes de l'artère pulmonaire, même au cours de crises vasomotrices. Nous n'avons pas observé, chez notre malade, d'élévation sensible de la pression de l'artère pulmonaire, au cours d'un tel accès vasomoteur. Quel qu'en soit le degré, l'importance des modifications hémodynamiques de la petite circulation, ne paraît cependant pas suffisante pour expliquer même après de longs délais, de telles lésions endocardiques.,

Reconnaissant lui-même ce fait, Thorson, en 1958, pense que les variations de volume du ventricule droit, qu'il observe au cours des accès vasomoteurs, sont peut-être directement responsables des lésions endocardiques. La sérotonine agirait en modifiant les caractères d'ex-

tensibilité de la fibre myocardique droite. L'endocarde soumis à des variations, de distension, serait alors le siège des réactions histologiques secondaires.

De telles hypothèses paraissent peu vraisemblablement en cause. Et il faut reconnaître que les arguments précédemment exposés en faveur d'une action directe de la sérotonine ou de ses dérivés, en excès, paraissent les plus convaincants. L'hypothèse d'une précipitation plaquettaire, provoquée par cet excès de sérotonine, ou d'une thrombose locale paraît éliminée par le simple aspect histologique du revêtement anormal constaté sur l'endocarde droit ; l'absence de fibrine et d'hémosidérine semble exclure cette hypothèse.

On est donc bien ramené à évoquer l'action directe d'un corps sécrété par les dépôts métastatiques. Mais l'objection majeure demeure l'impossibilité de réaliser de telles lésions sous l'action de la seule sérotonine. Il faut enfin remarquer que les différences des taux de sérotonine circulante, entre cavités droites et gauches, pour sensibles qu'elles nous apparaissent, ne semblent pas être d'un degré tel, qu'elles expliquent à elles seules l'électivité presque absolue de la localisation droite des lésions. Nous pensons qu'il faudrait orienter ces recherches expérimentales dans un sens différent. Si la sérotonine paraît sans action endocardique, en est-il de même pour les produits voisins, eux aussi dérivés du métabolisme des 5-hydroxy-indols ? Leur présence a déjà été prouvée au sein des tumeurs responsables. Ne peut-on penser, que l'un d'entre ces dérivés anormaux soit, lui, directement en cause ? L'expérimentation serait donc à reprendre à l'aide de corps de la série 5-hydroxy-indol, pour vérifier si l'un ou plusieurs ne peuvent, injectés par voie cave, de façon répétée, faire apparaître des lésions endocardiques voisines. C'est, à notre avis, dans cette voie qu'il serait possible de trouver l'explication du mécanisme d'apparition de ces lésions endocardiques si singulières.

DIAGNOSTIC

Le diagnostic d'une tumeur carcinoïde sécrétante repose, on l'a vu, sur un tableau clinique par lui-même très évocateur.

L'association a des troubles évoquant une sténose iléale, d'une hépatomégalie, de crises diarrhéiques, surtout d'accès vasomoteurs paroxystiques est en effet suffisamment caractéristique.

L'existence de *ces crises vasomotrices* est la clef du diagnostic clinique, qu'il s'agisse de phases de rubéfactions, isolées ou suivies de cyanose ou d'un collapsus tensionnel. Leur aspect permet d'évoquer immédiatement le diagnostic sur leur seule constatation parfois.

La découverte de l'hépatomégalie habituellement de type modulaire, conduit, certes, au diagnostic de tumeur maligne secondaire du foie. Seule la notion d'une évolution particulièrement prolongée, celle d'une tolérance inhabituelle, pour une carcinose métastatique de cette importance, peuvent faire évoquer le diagnostic de carcinoïde malin.

La découverte de signes valvulaires droits, prend par contre une signification diagnostique quasi absolue. En effet, seule l'évolution d'une carcinoïdose semble susceptible de réaliser de telles lésions électives valvulaires droites acquises, en dehors peut-être de certains tableaux d'endocardite aiguë infectieuse, bien différents dans leur symptomatologie. C'est pourquoi, la découverte d'une lésion valvulaire droite isolée et acquise, doit faire rechercher l'existence d'un syndrome de carcinoïde sécrétant.

Cependant, aussi caractéristique que puisse être la symptomatologie de celui-ci, la confirmation du diagnostic doit être demandée à l'enquête biochimique. La recherche de l'élévation du taux d'excrétion urinaire de l'acide 5 H I A est aujourd'hui indispensable à cette confirmation. Ce test, de réalisation simple, sera ultérieurement complété par le dosage de la sérotonine circulante, dosage de technique beaucoup plus complexe.

Il va sans dire que la vérification de la présence d'une tumeur carcinoïde, par l'histologie, au cours d'un examen biopsique, peut être demandée, mais cette preuve histologique n'est plus, en pareil cas, indispensable au diagnostic.

Le diagnostic différentiel, lorsqu'il se pose, est essentiellement celui de la nature du phénomène vasomoteur paroxystique. Si les signes d'une acrocyanose juvénile sont assez différents, on peut poser le problème des signes observés au cours de la maladie de RAYNAUD. Malgré le territoire habituellement différent, on peut se demander, sur l'aspect évolutif des accès vasomoteurs, si des relations n'existent pas entre les deux syndromes. Des recherches biochimiques orientées dans ce sens devraient à notre avis être pratiquées.

Les phénomènes paroxystiques vasomoteurs et tensionnels observés au cours de l'évolution des phéochromocytomes peuvent parfois prêter à confusion. Il existe d'ailleurs un étroit parallélisme entre les deux affections, pour lesquelles sont retrouvées : tumeur initiale, sécrétion paroxystique et exagérée d'un dérivé biochimique normalement présent dans l'organisme.

Le problème diagnostique essentiel est en fait celui du diagnostic précoce. Si les tumeurs carcinoïdes appendiculaires donnent naissance rapidement à une symptomatologie qui conduit à pratiquer l'appendicectomie et révèlent ainsi leur présence, il n'en est pas de même en cas de tumeur de siège iléal. C'est pourquoi l'apparition d'une séméiologie au long cours de sténose devrait toujours faire suspecter la présence d'une telle tumeur et faire pousser les investigations : transit baryté, laparoscopie, laparotomie même. Ceci, afin d'essayer de mettre en évidence la tumeur iléale à un stade relativement précoce de son évolution, en vue d'en pratiquer l'exérèse, seule méthode aujourd'hui capable d'enrayer l'évolution vers un éventuel syndrome sécrétant annoncé par l'apparition de l'hépatomégalie secondaire.

INDICATIONS THÉRAPEUTIQUES

Comme devant toute tumeur maligne, la première attitude, qui soit envisagée, est en effet celle de l'exérèse chirurgicale, en bloc, de la tumeur et de la zone d'extension régionale. Malgré, souvent, l'aspect peu encourageant que revêtent les carcinoïdes malins au cours de la laparotomie : envahissement mésentérique et ganglionnaire ; agglutination d'anses voisines, la lenteur de l'évolution spontanée autorise ici, semble-t-il, des audaces techniques que justifient les survies ultérieures observées. Cette attitude paraît pleinement justifiée lorsqu'il s'agit d'une tumeur carcinoïde non accompagnée d'un syndrome sécrétant. Cependant on a vu que celui-ci n'était pas obligatoirement constaté au cours de l'évolution spontanée. Les cas de survie prolongée après exérèse ne sont donc pas démonstratifs au point de vue prophylaxie du syndrome. Au contraire, il semble que, au cours de certaines observations, l'exérèse, apparemment complète, n'ait pu empêcher le développement ultérieur d'un tableau de carcinoïdose. Le délai en est d'un an dans les cas de Sauer (1958), Sjœrdsma (1956), Fraser (1955).

L'exérèse, pratiquée alors que le syndrome sécrétant est apparu, ne paraît pas avoir d'action sur l'évolution ultérieure, ne modifiant en général ni la symptomatologie clinique ni les signes biochimiques. Quelques cas font cependant exception. C'est ainsi que l'intervention d'exérèse de la tumeur initiale pratiquée chez le malade de Thorson-Nordenfelt entraîna une rémission de deux ans environ de la symptomatologie. La rémission fut plus prolongée (dix ans) dans le cas de Dockerty, après exérèse de la tumeur testiculaire apparemment primitive. L'action favorable de l'intervention sur le syndrome sécrétant s'explique, dans ces deux cas, assez facilement. En effet, l'ablation de la tumeur testiculaire (drainée par voie cave) pratiquait l'ablation du foyer tissulaire sécrétant responsable. L'apparition de métastases rétropéritonéales, les années suivantes, faisait renaître le syndrome sécrétant et sa symptomatologie. Dans le cas de Thorson, l'ablation de la tumeur iléale elle-même aurait probablement été sans action sur le syndrome, si on n'y avait associé l'exérèse d'une masse ganglionnaire rétropéritonéale importante, dont le drainage sanguin devait être assuré

par voie cave inférieure. Ici, encore, le développement second de métastases hépatiques fit réapparaître le syndrome. L'observation publiée par GEFFROY, en 1959, fait mention d'une chute progressive du taux de l'acide 5 H I A urinaire après intervention d'exérèse d'une tumeur iléale. Il nous apparaît, cependant douteux, d'espérer que ce cas, pour lequel un syndrome biochimique, d'ailleurs isolé, a été décrit, ne soit pas compliqué de dépôts métastatiques hépatiques. Le recul manque, d'ailleurs, encore.

L'indication de l'exérèse chirurgicale doit encore tenir compte des incidents graves, observés parfois en cours d'intervention. Il est en effet possible de voir se développer, soit au début de l'anesthésie, soit surtout lors de la manipulation de la masse tumorale, une crise vasomotrice de grande ampleur, accompagnée d'un collapsus parfois irréversible (SNOW, 1955 - HEIMARK, 1956). Une malade, publiée par GEFFROY, en 1958, a fait un accident semblable, mais qui put être combattu. L'hypothèse d'une décharge massive de sérotonine, ou de produits voisins, par la tumeur explique probablement ces phénomènes, là encore très voisins de ceux observés au cours de la cure chirurgicale des phéochromocytomes.

Les indications chirurgicales de type radical sont donc, à notre avis, assez limitées. Il nous semble que les tumeurs carcinoïdes non accompagnées d'un syndrome sécrétant, et celles pour lesquelles celui-ci est d'apparition récente, sont seules justiciables d'une telle indication. Encore faudra-t-il éviter au cours des manœuvres chirurgicales toute manipulation intempestive de la masse temporale, afin d'éviter tout accident circulatoire.

Certains auteurs ont tenté d'entreprendre, étant donné la diffusion des lésions, un traitement d'ordre physiothérapique, qu'il s'agisse de radiothérapie abdominale ou d'injection d'or radioactif. Les observations publiées ne paraissent pas apporter la preuve d'une activité favorable. Bien au contraire, dans une observation de SHAW (1956), l'auteur observe une recrudescence nette de la symptomatologie vasomotrice, après une tentative de radiothérapie abdominale.

La découverte pharmacologique de produits d'action antisérotonine, qu'il s'agisse de composés substitués de la sérotonine, 2, 5-méthyl-sérotonine, 1 benzyl 2,5-diméthyl-sérotonine (WOOLEY-SHAW), ou de dérivés de l'acide lysergique : 2-bromo-diéthyl-amide de l'acide lysergique (DEL GRECO), a fait naître de grands espoirs. L'action expérimentale, in vitro, de ces produits paraît en effet remarquable. On pouvait espérer atténuer la symptomatologie du syndrome sécrétant. Malheureusement, les divers essais thérapeutiques, faits en clinique, n'ont pas confirmé les résultats attendus. SCHNECKLOTH, en

particulier, reconnaît leur inefficacité presque complète, aussi bien sur les signes cliniques, que sur les signes biochimiques de l'affection. (Peut-être pourrait-on voir dans l'inactivité de ces corps antagonistes électifs de la seule sérotonine, la preuve indirecte de la responsabilité d'un corps voisin.)

Le seul produit, qui ait, à ce jour, donné quelques résultats paraît être la *chlorpromazine*. SCHNECKLOTH, déjà, signale son action sur la symptomatologie fonctionnelle, vasomotrice, en particulier. Nous observons le même résultat chez notre malade. Encore faut-il reconnaître que cette drogue, si elle paraît diminuer de façon sensible la séméiologie fonctionnelle, n'influence en rien le syndrome biochimique. Le taux de l'acide 5 H I A n'est en particulier pas ou peu modifié.

C'est pourquoi, il faut reconnaître que notre action thérapeutique ne peut être aujourd'hui encore que palliative, associant l'utilisation de la chlorpromazine et éventuellement une indication chirurgicale de dérivation en cas d'accident obstructif iléal.

Cependant, d'autres voies thérapeutiques demeurent peut-être encore à explorer. La constatation d'une déviation importante du métabolisme du tryptophane peut, en effet, fournir une voie d'essai thérapeutique. 60 % et plus du tryptophane ingéré se trouvent, au cours de l'affection, déviés du chemin métabolique normal, vers celui de la synthèse de la sérotonine et des 5-hydroxy-indols, c'est-à-dire en fait vers les cellules argentaffines du tissu carcinoïde. Si ceci se vérifie, on pourrait proposer l'introduction d'un agent physiothérapique, à destinée élective, sous forme peut-être de tryptophane marqué d'un atome radioactif. Le choix et la place, dans la molécule de celui-ci, devraient évidemment être étudiés avec soin pour éviter toute séparation de l'agent ionisant et de la molécule de l'acide aminé. Peut-être serait-il ainsi possible d'agir électivement et de façon globale sur l'ensemble du tissu carcinoïde, primitif ou métastatique, responsable de l'apparition du syndrome de carcinoïdose.

CONCLUSIONS

La connaissance des observations de tumeurs carcinoïdes sécrétantes, dont les premières furent publiées en 1952-1953 par Biorck, Axen, Thorson d'une part, Isler, Hédinger d'autre part, nous ont permis de reconnaître l'existence de ce syndrome chez une femme de quarante-deux ans.

L'apparition, depuis plus de dix ans, de phénomènes vasomoteurs paroxystiques précéda chez elle, d'assez loin, celle de troubles digestifs, d'une hépatomégalie, et de télangiectasies cutanées. La découverte, lors de l'examen clinique, d'anomalies stéthacoustiques cardiaques, conduisit à poursuivre l'examen par une exploration hémodynamique et biochimique. Il fut ainsi possible de montrer l'existence : d'une double lésion valvulaire tricuspide et pulmonaire ; d'un taux élevé de sérotonine circulante, d'une importante augmentation du taux d'excrétion de son métabolite inactif : acide 5-hydroxy-indol-acétique. Ceci permit, malgré l'absence de tout document anatomo-pathologique, de confirmer le diagnostic.

A propos de cette observation, nous avons recueilli dans la littérature mondiale 129 autres cas du syndrome carcinoïde sécrétant (carcinoïdose). Parmi ceux-ci, 59 compliqués de lésions cardiaques vérifiées anatomiquement, 2 compliqués de lésions cardiaques, mais pour lesquels l'examen anatomique fait défaut ; 10 avec lésions cardiaques affirmées du vivant du patient ; 14 cas pour lesquels l'existence de lésions cardiaques paraît douteuse ; 10 cas pour lesquels le syndrome de carcinoïdose n'avait pas entraîné de lésions cardiaques (vérification anatomique) ; 34 cas, enfin, où sur les seules données réunies du vivant du malade, l'absence de lésions cardiaques paraît probable.

Après un rappel anatomique et clinique des tumeurs carcinoïdes en général, nous avons repris, grâce à ces documents, l'analyse des différentes particularités cliniques de ce qu'il est convenu d'appeler le syndrome carcinoïde sécrétant, et de discuter la valeur et la fréquence de ses principaux signes :

— Syndrome vasomoteur paroxystique ;
— Télangiéctasies cutanées ;

— Diarrhée ;
— Troubles respiratoires ;
— Phénomènes articulaires.

L'étude des modalités cliniques et des particularités anatomiques des lésions endocardiques conduit à souligner la fréquence particulière de l'atteinte de l'appareil valvulaire pulmonaire, la prédominance des lésions endocardiques droites, l'existence assez fréquente de lésions vasculaires associées et localisées aux veines sus-hépatiques, aux rameaux de l'artère pulmonaire.

La découverte de la sérotonine et de son rôle pharmacologique permet de rendre compte de façon assez satisfaisante de divers éléments séméiologiques du syndrome :

— Diarrhée ;
— Phénomènes respiratoires ;
— Syndrome vasomoteur ;
— Troubles psychiques.

Par contre, cet agent chimique ne paraît pas pouvoir expliquer l'apparition des lésions endocardiques droites.

Après avoir passé en revue les diverses hypothèses, formulées à ce jour, quant au mécanisme d'apparition de ces lésions, nous pensons que le siège et la répartition de celles-ci évoque au plus haut degré une action directe, par contact, d'un produit libéré dans le torrent circulatoire par le tissu tumoral. Que les diverses expérimentations faites avec la seule sérotonine n'ont pas donné de résultats concluants. Aussi envisageons-nous la possibilité d'une lésion endocardique, d'origine biochimique, directe elle aussi, mais dont le corps responsable, probablement métabolite dérivé anormal de la sérotonine, n'est pas encore isolé.

C'est dans cette voie d'exploration biochimique que devraient à notre avis s'orienter les recherches expérimentales.

Vu, le Doyen :
BINET

Vu, le Président de Thèse :
SOULIE

Vu et Permis d'imprimer,
le Recteur de l'Académie de Paris :
SARRAILH

BIBLIOGRAPHIE

ALTMANN (V.), MANN (N.). — Metastasizing carcinoïd tumor of the appendix and cœcum. (*Am. J. Surgery,* 1948, *76,* n° 4, 434-439.)

ARNETT (J.H.), LONG (C.). — A case of congenital stenosis of the pulmonary valve with late onset of cyanosis. Death from carcinoma of Pancreas. (*Am. Journal Méd. Sciences,* 1931, *182,* n° 2 (212-217).

BALDRIGHI V., FERRARI V. — Riposte emopressoric sistemiche e pulmonari alla seratonina (5 idrossitryptamina). (*Folia cardiolo,* 1955, *14,* n° 7.)

BARTER PEARSE. — Detection of 5-hydroxy-tryptamine in mammalian enterochromaffine cells. (*Nature* 1953, *173* (810).

BEAN W.B., SPIES T.D. — A study of the effects of nicotinic and related pyridine and pyrazine compounds on the temperature of the skin of human beings. (*Am. Heart. J.* 1940, *20* (62-76).

BEAN W.B., OLCH D., WREINBERG. — The syndrome of carcinoïd and acquired lesions of the right side of the heart. (*Circulation* 1955, *21,* n° 1 (1.6.).

BEAN W.B., FUNCK D. — The vasculo cardiac syndrom of metastatic carcinoïd. (*A.M.A. Arch. of Intern. Méd.* 1959, *103,* n° 2 (189-199).

BINET L., BURNSTEIN M. — Effet vasoconstricteur de la sérotonine sur le système vasoconstricteur périphérique. Compte rendu de la *Soc. de Biologie* 1955, n° 21-22 (1860-1866).

BIORCK G., AXEN O., THORSON A. — Unusual cyanosis in a boy with congenital pulmonary stenosis and tricuspid insuffisency. Fatal outcome after angio cardiographie. (*Am. Heart, J.* 1952, *44,* n° 2 (143-147).

BLEEHEN N.M. — Precipitation by fatty food of systemic disturbance from argentiffinoma. (*Lancet,* 1955, décembre (1362-1363).

BRADLEY T.R., BUTTERSWORTH R.F., REID G., TRAUTNER E.-M. — Nature of the lung enzyme which inactivates serum vasoconstrictor. (*Nature* 1950, 166 (911-912).

BRANDWOOD A.W., BAIN A. — Carcinoïd tumor small intestine with hepatic metastases, pulmonary stenosis, and atypical cyanosis. (*Lancet,* décembre 1954 (1259).

BUNTING C.H. — Multiple primary carcinomata of the iléum. (*Bull. Johns, Hopkins Hospt.* 1904, *15*, n° 165 (389-394).

CARLSEN K.D., SONDER GAARDT. — Malignant carcinoïd of the small intestine with pulmonary stenosis. (*Ugeskrift fur Laëger*, 1955, *117*, n° 20 (639-641).

CASSIDY M.A. — Abdominal carcinomatosis with probable adrenal involvement. (*Proced. Royal Soc. Med.* 1930, *24* (139-141).

CASSIDY M. — Post-mortem findings in case shown in octobre 1930, as on of abdominal carcinomatosis, with probable adrenal involvement. (*Proced. Royal. Soc. Med.*, 1931, *24* (920-921).

CASSIDY. — Abdominal carcinomatosis associated witch vasomotor disturbances. (*Proced. Royal Soc. Med.*, 1934, *27*, 220-221.)

CHARMS B.L., KUHN P., APPLEBAUM H.J., GELLER J. — Hemodynamic studies in a case of carcinoïd cardiovascular syndrome. (*Circulation* 1959, *20*, n° 2 (208-214).

CHRISTENSEN B.C., IVERSEN M.G. — Lésions cardiovasculaires des tumeurs carcinoïdes : un cas. (*Danish Med. Bulletin*, 1956, *3*, n° 8 (243-245).

COIRRAULT R., GIRARD V., FOURNIER A., JARRET R., ROBIN P. — Synthèse générale de la sérotonine dans le fonctionnement du système nerveux central et les problèmes psychiatriques qui en découlent. (*Bull. Soc. Méd. Militaire*, 1958, *52* (308-314).

COMROE J.H., VAN LINGEN B., STROUD R.C., RONCORONI A. — Reflex and direct cardio pulmonary effects of 5 H.T. (serotonine). (*Am. J. Physiol.* 1953, *173* n° 3 (379-386.)

COSH J., CATES J.E., PUGH D.N. — Carcinoïd heart disease. (*Brit. Hearth Journ.* 1959, *21*, n° 3 (369-380.)

CURRENS J.-H., KINNEY I.D., WHITE P.D. — Pulmonary stenosis of the pulmonary valve, with intact interventricular septum, report of 11 cases. (*Am. Heart. J.*, 1945, *30* (491-510.)

CURZON G. — A rapid chromatographic test for high urinary excretion of 5 HIA. (*Lancet*, décembre 1955 (1361-1362.)

DAUGHERTY G.W., MANGER W.M., ROTH G.W., FLOCK E.V., CHILDS D.S., WAUGH J.M. — Malignant carcinoïd with hyperserotonemia occuring spontaneously or induced by palpation of the tumor or by intraveinous histamine. Report of a case. (*Proc. Staff Meeting Mayo clinic.*, 1955, *30* (595-601.)

DEL GRECO F., MASSON M.C., CORCORAN A.C. — Renal and arterial effects of serotonin in the anestezied rat. (*Am. J. Physiol.*, 1956, *187* (509-519.)

DIFFENBAUGH W.G., ANDERSON R.E. — Carcinoïd (argentaffin) tumors of gastro intestinal tract. (*Arch. of surgery*, 1956, *73*, n° 1 (21-37.)

DOCKERTY M. B., ASHBURN F.S. — Carcinoïd tumors (so called) of the ileum. Report of 13 cases in which there was metastases. (*Arch. of Surgery*, 1943, *47*, n° 3 (221-246.)

DOCKERTY M.B., SCHEIFFLEY C.H. — Metastasizing carcinoïd. Report of an unusual case with episodic cyannosis. (*Am. J. Clin. Path.*, 1955, *25* (770-774.)

DOCKERTY M.B. — Carcinoïds of the gastro intestinal tract. (*Am. J. Clin. Path.*, 1955, *25* (794-795.)

DUNCAN, CARVEN, GIBBONS. — Argentaffin carcinoma of ileum with raised serum 5 HT. (*Brit. Med. Journal, décembre* 1955 (1586-1589.)

EBER O., LEMBECK F., NEUHOLD K. — Diagnostic des carcinoïdes. Détermination de la 5 HIA. (*Wiener. Klin Wochenschft*, 1956, *68*, (631-634.)

ERSPAMMER V., ASERO B. — Identification of enteramine, specific hormone of enterochromaffin cells system a 5 hydroxy-tryptamin. (*Nature*, 1952, *169* (800).

EYLER W.R., TESLUK H., DRAKE E.H. — Malignant argentaffinoma associated with cardiovascular abnormalities. (*New. England J. of. Med.*, 1956, *254*, n° 12 (555-559).

FALKMER S. — Examples of the association of gastrointestinal carcinoïde with apparently congenital malformations. (*Gastro enterologia* (Bâle), 1956, *86*, n° 2 (73-79).

FEIN S.B., KNUDTSON K.P. — The malignant carcinoïd syndrom. A case report with biochemical studies. (*Cancer* 1956, *9*, n° 1, (148-151).

FEYRTER F. — Carcinoïd und carcinom. (*Ergebn allg. Path. und path. Anath.*, 1934, *29* (305-489).

FEYRTER F. — Carcinoïd problemen. (*Wiener Mediz. Wochenschft*, 1958, *108*, n° 50 (1099-1103).

FLAMENT F. — Carcinoïde de l'intestin grêle et phénomènes vasomoteurs cutanés. (*Acta clin. Belg.*, 1956, *11*, n° 5 (417-422).

FONTAINE R., BOLLACK Cl., DELAGE J., KUHLMANN N. — Carcinoïde de l'intestin grêle avec métastases hépatiques et Sd. de Bjorck. A propos d'une observation personnelle. (*Presse Méd.*, 1960, *68*, n° 58 (2257-2260).

FRASER J. — Argentaffinoma (carcinoïd tumor) with cyanosis. (*Lancet*, juillet 1955, *269*, n° 2 (174-175).

GAUTHE P. — Contribution à l'étude des carcinoïdes avec syndrome vaso-moteur. Présentation d'une observation de carcinoïdose. (*Thèse*, Paris 1958, n° 80 (imprimée).

GEBAUER A., RUMELIN K., BECKER H. — Un cas de carcinoïde du grêle avec lésions valvulaires. (*Deutsch Mediz Wochenschrift*, 1958, *83*, n° 15 (620-625).

GEFFROY Y. — Tumeur carcinoïde du grêle avec syndrome collapsusflush et hypersecrétion de sérotonine. (*Mém. Soc. Méd. Hôp. Paris*, 1957, n° 9-10 (254).

GEFFROY et collab. — Etudes préliminaires sur les tumeurs carcinoïdes. (*Sem. Hôp. Paris*, 1958, *34*, n° 11 (647-674).

GEFFROY, ROUSSEAU, LE CHEVREL, CARTIER, ROUSSELOT. — Nouvelle observation de carcinoïdose. Données cliniques radiologiques et biochimiques. (*Arch. mal. App. Digestif*, 1958, *47*, n° 10 (1073-1081).

GEFFROY, LAURENT, LAUMONIER *R.*, CARTIER P., RENAULT P., MOREAU P. — Tumeur carcinoïde sécrétante du cœcum. (*Arch. Mal. App. Digestif*, 1959, *48*, n° 7-8 (804-813).

GEFFROY Y., CARTIER P., LAUMONIER R. — Etude analytique de 6 cas de carcinoïdose. (*Sté Méd. Hôp. Paris*, séance du 11-3-1960.)

DE GENNES L., MATHIEU DU FOSSEY. — La sérotonine. Nouveau médiateur chimique. (*Presse Méd.*, 1956, *64*, n° 46 (1066-1068).

DE GENNES L., TOURNEUR R., AUBERT P., LAUDAT PH., MOUKTAR M., BAILLET J., LAURENT D. — La sérotonine. Dosage de 5 HIA urinaire. Résultats expérimentaux et cliniques. (*Presse Méd.*, 1957, *65*, n° 57 (1321-1323).

GOBLE A.J., HAY D.R., SANDLER M. — 5 hydroxytryptamine metabolism in acquired heart disease associated with argentaffin carcinoma. (*Lancet*, nov. 1955, *269*, n° 2 (1016-1017).

GOBLE A.J., HAY D.R., HUDSON R., SANDLER M. — Acquired heart disease with argentaffin carcinoma. (*Brit. Heart. J.*, 1956, *18*, n° 4 (544-552).

GOSSET A., MASSON P. — Tumeurs endocrines de l'appendice. (*Presse Méd.*, 1914, *22* (237-240).

HANSON A., SERIN F. — Determination of 5 HIA in urine and its excretion with malignant carcinoïdes. (*Lancet*, déc. 1955 (1359-1361).

HARRISON M.T., MONTGOMMERY DA O et collab. — Cushing syndrom with carcinoma of the bronchus and with feature suggesting carcinoïd tumor. (*Lancet*, janv. 1957 (23-25).

HAUERBACK B.J., BOGDANSKI D.F. — Gastric-mucosal erosion in rat following administration of serotonin precursor : 5 hydroxytryptophane. (*Proced. Soc. Exp. Biol. et Med.*, 1957, *95* (392-393).

HEDINGER, GLOOR. — Carcinoïde intestinal metastasiant avec lésions des valves tricuspides et sténose pulmonaire. (*Schweiz. Med. Wochenskft.*, 1954, *84*, n° 33 (942-946).

HEGGLIN R., ZOLLINGER H. — Klinisch-pathologisch-anatomische demonstrationen. Ein Fall von Karcinoid. (*Cardiologia*, 1956, *28*, n° 3 (151-167).

HEILMEYER L., KUHN H.A., GLOTTEN R., LIPP A. — Metastasierendes Dunndarn carcinoïd mit Nachweis von oxy indol essigsaüre in Blut und Harn durch

Hochspannung elektrophorese. (*Deutsch Med. Wochenshft*, 1956, *81*, n° 14 (501-503).

HEIMARK J.J., PARKIN T.W. — Syndrom associated with metastatic carcinoïd tumor : Report of a case. (*Proc. Staff. Meet. Mayo Clinic* 1956, *31*, n° 3 (56-61).

HERRICK J., MARKOWITZ J. — The toxic effects of defibrinated blood when perfused through the isolated mammalian heart. (*Am. J. Physiol.*, 1929, *88* (698-705).

HOLLANDER W., MICHELSON A.L., WILKINS P.W. — Serotonin and antiserotonins. Their circulatory, respiratory and renal effects in man. (*Circulation*, 1957, *16*, n° 2. (246-256).

HORSLEY D.B., PEEC O. — Chronic pulmonic and tricuspid stenosis with a cancerous argentaffinoma. — A.MA. (*Arch. of Intern. Med.*, 1956, *97*, n° 6 (806-813).

ISLER-HEDINGER. — Metastasieren Dünndarm Carcinoïd mit schweren vorwigend das Rechtherz betreffenden Klappenfehlern und Pulmonal stenose. Ein eingenartiger Symptomencomplex. — (*Schweiz Med. Wochenshft*, 1953, *83*, n° 5 (4-7).

JENKINS J.S., BUTCHER P.S.H. — Malignant argentaffinoma with cyanosis and pulmonary stenosis. (*Lancet*, février 1955, *248* (331-333).

JEPSON J.B. — Paper chromatography of urinary indols. (*Lancet*, nov. 1955 (1009-1011).

JENSEN K. — Metastasizing carcinoïd and 5 H.T. (*Danish Med. Bull.*, 1957, *4*, n° 3 (96-101).

JONES. — Malignant argentaffinoma with flushing but without widesped secondary deposits. (*Lancet*, 1957 (892-893).

KAHR H. — Zur Pathologischen Anatomie und Physiologie des Karzinoïdsyndroms. (*Klinish Mediz.*, 1956, *11*, n° 8 (341-349).

LEMBECK. — 5 hydroxytryptamin in a carcinoïd tumor. *Nature*, nov. 1953, *172* (910-911).

LEMBECK. — Karzinoïde. (*Schweiz-Med. Wochenschrift*, 1956, *86*, n° 34 (943-946).

LJUNG O. — Intensiv ansiktshyperemi vid carcinoïd. (*Nordisk med.*, 1953, *50*, n° 33 (1143-1144).

MAC CANNON D.M., HORVATH S.M. — Some effect of serotonin in pentobarbital anesthezied doggs. (*Am. J. Physiol*, 1954, *179*, n° 1 (131-134).

MAC DONALD R.A. — A study of 350 carcinoids of the gastro intestinal tract. Report of four cases of the carcinoïd syndrome. (*Am. J. Med.* 1956, *21*, n° 6 (867-878).

MAC DONALD R.A., ROBBINS S.L. — Pathology of the heart in the carcinoïd syndrom. A comparative study. (*A.M.A. Arch. of pathol.*, 1957, *63*, n° 2 (103-112).

MAC FARLANE P.S., DALGLIESH C.E. et collab. Endocrine aspects of argentaffinoma with special reference to the use of 5 HIAA estimations in diagnosis. (*Scott Med. J.*, 1956, *1*, n° 4 (148-155).

MAC ISAAC W.M., PAGE I.H. — Metabolism of serotonin. (*J. Biol. Chem.*, 1959, *234*, n° 4 (858-864).

MAC KUSIK V.A. — Carcinoïd cardiovascular disease. (*Bull. of John. Hopkins Hosp.*, 1956, *98*, n° 1 (13-36).

MAC NEELY R.G., JONES N.W. - Secondary pellagra carned by multiple argentaffin carcinoma of ileum and jéjum. (*Gastroenterology*, 1946, *6*, n° 5 (443-448).

MASSON (P.). — La glande endocrine de l'intestin chez l'homme. (Compte rendu de l'Acad. Sciences, 1914, *158*, 59-61.)

MASSON P. — Carnoïds (argentaffin cells tumors) and nerve hyperplasia of the appendicular mucosa. (*Am. J. Pathol.*, 1928, n° 4 (181-212).

MAUPIN B. — La sérotonine. Dosage, métabolisme, pharmacologie, quelques aspects biologiques. (*Biologie Médicale*, 1960, *59*, n° 1 (75-164).

MILLMANN S. — Tricuspide stenosis and pulmonary stenosis complicating carcinoïd of the intestin, with métastases to the liver. (*Am. Heart*. J., 1943, *25*, n° 3 (391-398).

MILLS. — The syndrome of intestinal carcinoïd, pulmonary valvular stenosis and cutaneous flush. (*Annals of Intern. Med.*, 1956, *45*, n° 6 (1213-1221).

MOHLER D.N. — Evaluation of the urine test for serotonin metabolitis. (*J.A.M.A.*, 1957, *163*, n° 13 (1138).

MOLANDER J. — Carcinoïdose, 2 cas de carcinoïde métastatique du grêle. (*Nordisk med.*, 1956, *55*, n° 3 (96-100).

MOULONGUET P., DEBRAY Ch., DOBKEVITCH S. — Carcinoïdes du grêle. (*J. de Chirurgie*, 1941, *58* (161-178).

NAHAS G.G., MANION W.C., BRUNSON J.C., LIGOU J.C. — Lésions cardiaques par excès de norepinephrine. (*Presse méd.*, 1959, *67*, n° 26 (1079-1082).

OBERNDORFER S. Karzinoïde Tümoren des Dünndarms. (*Frankf. Zeitschfft für Pathol*, 1907, *1* (426-432).

OLESEN K.H. — Carcinoïd tumor of the small intestin with hepatic metastases, stenosis of the tricuspid and pulmonary valves and unusual cyanosis. (*Ugeskrift fur Laeger*, 1955, *117*, n° 20 (635-639).

PAGE I.H., MAC CUBBIN J.W. — The variable pressure response to serotonin in laboratory animals and man. (*Circulation Research*, 1953, *1*, n° 4 (354-362).

PAGE I.H., CORCORAN A.C., UDENFRIEND S., SJŒRDSMA H., WEISSBACH H. — Argentaffinoma as endocrine tumor. (*Lancet*, 1955 (198-198).

PAGE I.H. — Serotonin (5 hydroxytryptamine). — (*Physiologie Reviews*, 1958, *38*, n° 2 (277-335) (Bibliographie.)

PERNOW B., WALDENSTROM J. — Paroxysmal flushing and other symptoms caused by 5 H.T. and histamine in patients with malignant tumors. (*Lancet*, 1954, (951).

PERNOW B., WALDENSTROM J. — Determination of 5 HT, 5 HIA and histamine in 33 cases of carcinoïd tumor. (*Am. J. Med.*, 1957, *23*, n° 1 (16-25).

PERRAULT M., CLAVEL B. — Sérotonine (actualité de). (*Sem. Hôpitaux Paris* (*Sem. Thérapeutique*), 1957, 33, n° 5 TH 58).

PESKIN G.W., ORLOFF M.J. — Carcinoïds, the malignant carcinoïd syndrom and 5 HT (serotonin). (*Am. J. of Med. Sciences*, 1959, *237*, n° 2 (224-237).

PICARD R., KERNEIS J.P. — Carcinoïde du grêle avec métastases hépatiques et complications cardiovasculaires. (*Sem. Hôp. Paris*, 1957, *33*, n° 52 (2117-2123).

PICARD R., PARESSANT J., KERNEIS J.P., BRUNEAU Y. — Flush, crises asthmatiformes et diarrhéiques au cours d'une carcinoïde iléal avec métastases. (*Arch. Mal. App. Digestif*, 1958, *47*, n° 10 (1095-1101).

POUMAILLOUX M. — La sérotonine en cardiologie. (*Arch. des Mal. du C.*, juillet 1959, *52*, n° 7 (721-730).

RAMBO O.N., GORE I., VANCE V.K., BROWN H. — The syndrome of intestinal carcinoïd with massiv hepatic métastases and endocardial fibrosis with tricuspid and pulmonary stenosis Its Recognition and significance. (*Am. J. Patho*, 1954, *30*, n° 3 (625). Abstract.

RAPPORT M.M., GREEN A., PAGE I.H. — Cristalline serotonin. (*Science*, 1948 *108* (329-330).

RAPPORT MM. — Serum vasoconstrictor (serotonine). The presence of creatinine in the complex : A proposed structure of the vaso constrictor principle. (*J. Biol. Chem.*, 1949, *180* (961-969).

RATZENHOFER M., LEMBECK F. — Uber den Gehalt am 5 oxytryptamin in Carcinoïden des Darmtrakts. (*Zeit fur Krebs, forschft*, 1954, *60*, n° 2 (169-195).

RODDIE I.C., SHEPHERD T., WHELAN R.F. — The action of 5 H.T. on the blood vessels of the Human Hand and Forarm. (*Brit J. Pharmacology*, 1955, *10* (445-450).

ROSENBAUM F., SANTER D., CLAUDOW. — Essential telangiectasia, pulmonic and tricuspid stenosis and neoplastic liver disease. A possible new clinical syndrom. (*J. Lab. and clin. Med.*, 1953, *42*, n° 6 (941-942).

ROSSI P., MOTOLESE M., ZAMBONI L. — Pulmonary arterial and reticuloendothelial modifications induced by serotonin in the rabbit and the rat. (*Am. Heart J.*, 1959, *58*, n° 5 (715-718).

ROWLEY D.A., BENDITT E.P. — 5 H.T. and histamine as mediastors of the vascular injury produced by agents which damage mast cells in Rats. (*J. Exp. Med.*, 1956, *103* (399-411).

RUDOLPH A.M., PAUL M.H. — Pulmonary and systemic vascular response to continous infusion of hydroxytryptamine in the dog. (*Am. J. of Physiol.*, 1957, *189* (263-268).

RUHRMANN G., FEIGEL H. — Zur Symptomatologie des Carcinoids-Syndroms. (*Deutsches Arch. Klin med.*, 1956, *203*, n° 5 (507-518).

SALMOIRAGHI G.C., PAGE I.H., MAC CUBBIN J.W. — Cardiovascular and respiratory response to intraveinous serotonin in rats. (*J. Pharmac. and Exp. Thérap.*, 1956, *118*, n° 4 (477-481).

SANDLER M., SNOW P.J.D. — Atypical carcinoid tumor secreting 5 Hydroxytryptophane. (*Lancet*, janvier 1958 (137-139).

SAUER W.G., DEARING W.H., FLOCK E.V. — Diagnosis and clinical menagement of functionning carcinoïds. (*J. A. M. A.*, 1958, *168*, n° 2 (139-146).

SCHNECKLOTH R., PAGE I.H., DELGRECO F., CORCORAN A.C. — Effects of serotonine antagonists in normal subjects and patients with carcinoïd tumors. (*Circulation*, 1957, *16*, n° 4 (523-533).

SCHNECKLOTH R.E., MAC ISSAAC W.M., PAGE I.H. — Serotonin metabolism in carcinoïd syndrome with metastatic bronchial adenoma. (*J.A.M.A.*, 1959, *170*,, n° 10 (1143-1147).

SCHNECKLOTH R.E., PAGE I.H., CORCORAN A.C. — The malignant carcinoïd syndrome. (*Circulation*, 1959, *19*, n° 5 (766-772).

SCHOLTE. — Ein Fall van Angiomatelangiectaticumcutis mit chronischer Endokarditis and malignem Dünndarmcarcinoïd. (*Beitr. Path. Anat.*, 1931, *86*, n° 2 (440-443).

SEHABIAGUE. — Les carcinoïdes du grêle avec métastases hépatiques. (*Thèse*, Bordeaux, 1959 (imprimée).

SELBERG W. — Uber das Carcinoïd des Darms. (*Virchow Arch. fur Path. Anat.*, 1940, *306*, n° 2 (467-490).

SHAW E.W. WOOLLEY D.W. — Methyl serotonins as patent antimetabolites of serotonin active both in vitro and in vivo. (*J. Pharmaco. anal exp. Ther*, 1956 *116*, n° 2 (164-176).

SHAW R.E., SMITH R.F. — Argentaffin carcinoma of the ileum with cyanosis. (*Lancet*, 29-9-1956 (658-659).

SJŒRDSMA A., WEISSBACH H., UDENFRIEND S. — A clinical, physiologic and biochimical study of patient with malignant carcinoïd. (*Am. J. Med.*, 1956, *20*, n° 4 (520-532).

SJŒRDSMA A., WEISSBACH H., TERRY L.L., UDENFRIEND S. — Further observations on patient with malignant carcinoïd. (*Am. J. Med.*, 1957, *23*, n° 1 (5-15).

SMITH A.H., NYHUS L.M., DALGLIESH C.E., DUTTON R.W., LENNOX B., MAC FARLANE P.S. — Further observations of the endocrine aspects of argentaffinosa. (*Scot. Med. J.* 1957, *11*, n° 2 (24-26).

SNOW P.J.D., LENNARD-JONES J.E., CURZON G., STACEY R.S. — Humoral effects of metastasizing carcinoïd tumors. (*Lancet*, 12-11-1955, *269* (1004-1009).

SOULIÉ P., VERNANT P., BOUCHARD F., SAVIER C.-H. — Etude clinique et hémodynamique d'une observation de rétrécissement tricuspidien chez une malade atteinte de carcinoïde digestif. (*Arch. des maladies du cœur*, 1960, *53*, n° 9 (1041).

SOULIÉ P., DI MATTÉO J., VERNANT P., BOUCHARD P., SAVIER C.H. et Mlle G. BARRIÉ (en collaboration de DREUX (Cl.). — Les manifestations cardiovasculaires des carcinoïdes digestifs. (*Société Méd. des Hôp. de Paris*, 25-3-1960.)

SPAIN M.D. — Association of gastro intestinal carcinoïd tumor with cardiovascular abnormalities. (*Am. J. Med.*, 1955, *19*, n° 3 (366-369).

SPAIN. — The behavior of carcinoïd tumors of the gastro intestinal tracts. (*Am. J. Gastroenterology*, 1956, *26*, n° 1 (162-169).

SPARKS C.H., TOMBRIDGE T.L. — 5 hydroxytryptamine and it's relationship to the carcinoïd cardiovascular syndrom, and Rendu-Osler-Webers' syndrom. (*Jour. Thora. Surg.* 1957, *33*, n° 3 (401-411).

SPIES T.D., STONE R.E. — Effect of serotonin on blod pressure and lack of effect on antimetabolit. (*J.A.M.A.*, 1952, *150*, n° 16 (1599-1600).

STÉGER C. — Rapports existant entre les carcinoïdes de l'intestin et les lésions du cœur droit. (*Archiv. Italiano di chirurgia*, 1958, *84*, n° 3 (202-214).

STEINER L., VŒRNER H. — Angiomatosis miliaris. (*Deutsch Archiv. Klin. Medi.*, 1909, *96*, n° 1-2 (105-116).

STRUSS S.-A. — A propos d'un cas de tumeur carcinoïde. (*Thèse*, Paris, 1958, n° 988 (imprimée).

STULZ E., GEORGALAS G., DELAGE J. — Etude anatomo-clinique d'un cas de généralisation d'une tumeur argentaffine de l'intestin grêle qui s'accompagne de signes cliniques du syndrome de Biörk. (*Strasbourg Méd.*, 1960, *11*, n° 4 (275-283).

THORSON A., BIORCK G., BJORKMANN, WALDENSTROM. — Malignant carcinoïd of the small intestin with metastases to the liver, valvular disease of the right side, peripheral vasomotors symptoms, bronchoconstriction and unusual type of cyanosis. (*Am. Heart. J.*, 1954, *47*, n° 6 (795-817).

THORSON A. — Hemodynamic changes during "flush" in carcinoïdosis. (*Am. Heart. J.*, 1956, *52*, n° 3 (444-461).

THORSON. — Studies an carcinoïd disease. (*Acta med. Scandinavica*, 1958, suppl. *334* (1-132).

THORSON A., NORDENFELT O. — Development of valvular lesions in metastatic carcinoïd disease. (*Brit. Heart. J.*, 1959, *21*, n° 2 (243-248).

TOURNIAIRE A., BLUM J., TARTULIER M., DEYRIEUX F. — Observation de carcinoïde intestinal avec lésions orificielles du cœur droit. Etude clinique et hémodynamique. (*Sté de Cardiologie*, 15-1-1961. (A paraître in *Arch. Mal.* Cœur.)

TRAISSAC F.-J., LÉGER H., DABADIE J., SÉHABIAQUE L. — Carcinoïde du grêle avec métastases hépatiques et rétrécissement pulmonaire. (*Arch. des Mal. de l'App. Digestif*, 1958, *47*, n° 10 (1082-1094).

TRINQUET. — Carcinoïdes digestifs. (*Thèse*, Paris, 1957.)

TROCHE M. — Le syndrome carcinoïde et la sérotonine. (*Thèse*, Paris, 1958, n° 142 (dactylo).

UDENFRIEND S., WEISSBACH M., CLARK C.T. — The estimation of 5 H.T. in biological tissues. (*J. Biol. Chem.*, 1955, *215* (337-344).

UDENFRIEND S., TITUS E., WEISSBACH H. — The identification of 5 HIAA in normal urine and a method for its assay. (*J. Biol. Chem.*, 1955, *216* (499-505).

VALETTE E. — Rôle physiologique de la 5 H.T. à la lumière des travaux récents. (*Bull. Acad. de Médecine*, 1957, *141*, n° 30-31 (644-648).

VIALLI M., ERSPAMMER V. — Cellule enterochromaffini e cellule basi-granulose acidophile nei vertebrato. (*Zeitschrifft Zell forsch*, 1933, *19* (743-773).

WALDENSTROM J., LJUNDBERG E. — Carcinoïds and vasomotric symptomes. (*Svenska Lakartidningen*, 1953, *50* (690).

WALDENSTROM J., LJUNDBERG. — Studies of fonctionnal circulatory influence from metastasizing carcinoïd tumors and their possible relations to enteramine production. (*Acta, med. Scand.*, 1955, *152*, n° 4 (293-331).

WALDENSTROM J., PERNOW B., SILVER H. — Case of metastasizing carcinoma of unknow origin showing peculiar red flushing and increased amonts of histamine, 5 HT in blood and urine. (*Acta méd. Scand.*, 1957, *156*, n° 2 (73-83).

WARNER R.P.P., SOUTHREN A.L. — Carcinoïd syndrom produced by metastasizing bronchial adenoma. (*Am. J. Med.* 1958, *24*, n° 6 (903-914).

WELTI J.J., SAVIER C.H., CRISTOL R., CAVAILLÈS J., FACQUET J. — Cardiopathies carcinoïdes. Etude hémodynamique de deux cas. (*Sté de Cardiologie*, séance du 18-12-1960. (Aparaître in *Archives du Cœur.*)

WILKINS P. — Serotonine, antiserotonin and hypertension. (*New England S. of Med.*, 1956, *255* (115-118).

WRIGHTSON P. — Carcinoïd tumor of the small intestin with secondary deposits in various organs. (*Brit. J. Surgery*, 1948, *36* (215-217).

TABLE DES MATIÈRES

Introduction 12

Historique 14

Observation 18
— *Discussion de l'observation* 29

Présentation des cas publiés dans la littérature 30

Tumeurs carcinoides. Rappel anatomique et clinique 48
— *Les tumeurs carcinoïdes* 48
— *Clinique* 57

Tumeurs carcinoides secrétantes 59
Etude clinique 59
— *Fréquence* 59
— *Conditions d'apparition* 59
— *Aspect anatomique* 60
— *Signes cliniques* 60
Lésions cardiaques et tumeurs carcinoïdes sécrétantes 70

La sérotonine 87
Etude générale 87
— *Distribution de la sérotonine* 89
— *Métabolisme de la sérotonine* 89
— *Catabolisme de la sérotonine* 90
— *Devenir de la sérotonine dans l'organisme* 90
— *Pharmacologie de la sérotonine* 91
— *L'action respiratoire de la sérotonine* 93
Métabolisme de la sérotonine au cours des carcinoïdes secrétants 95

Essai physiopathologique 98
Phénomènes vasomoteurs 98
Lésions cutanées 101
Lésions cardiaques 102

Diagnostic 106

Indications thérapeutiques 108

Conclusions 111

Bibliographie 113

Imprimerie R. Foulon & Cie, 29, Rue Deparcieux, Paris xiv^e